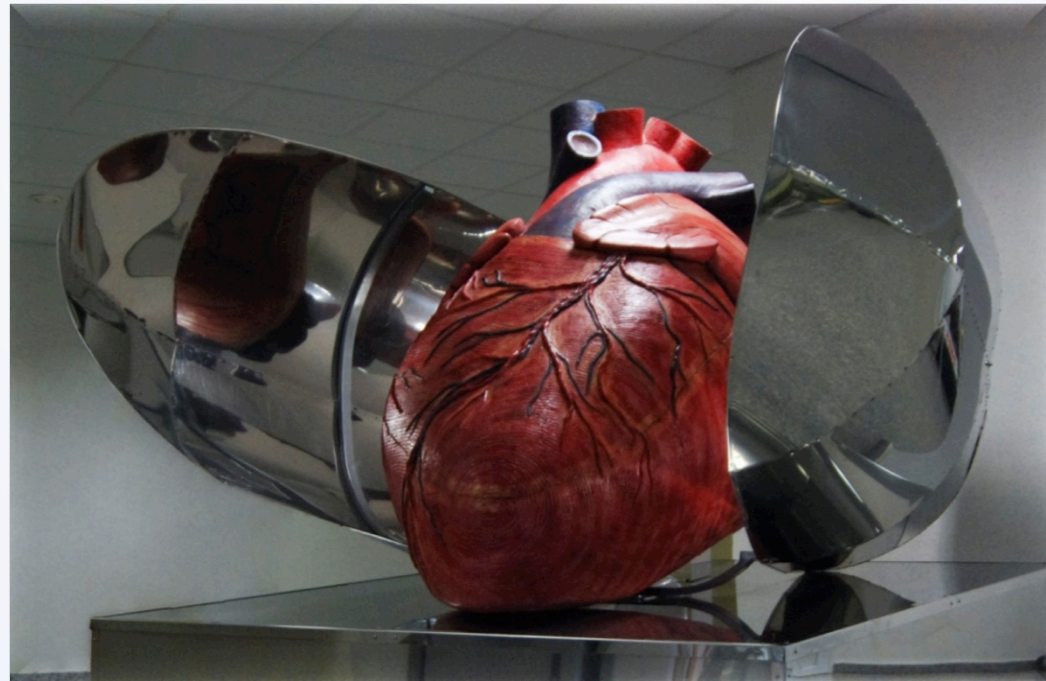


Proč je potřeba vědět něco o arytmiích?




Josef Kautzner

**Institut Klinické a experimentální medicíny,
Praha**

**e-mail: joka@medicon.cz
www.kardiologie-ikem.cz**

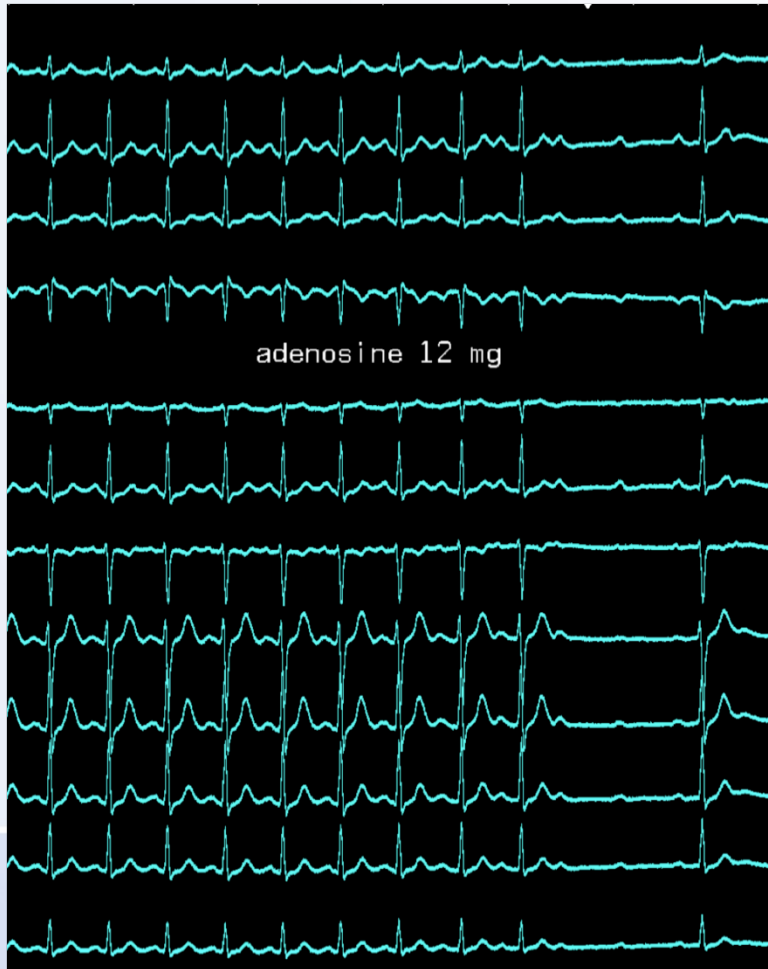
**INSTITUT KLINICKÉ A EXPERIMENTÁLNÍ MEDICÍNY
KLINIKA KARDIOLOGIE**



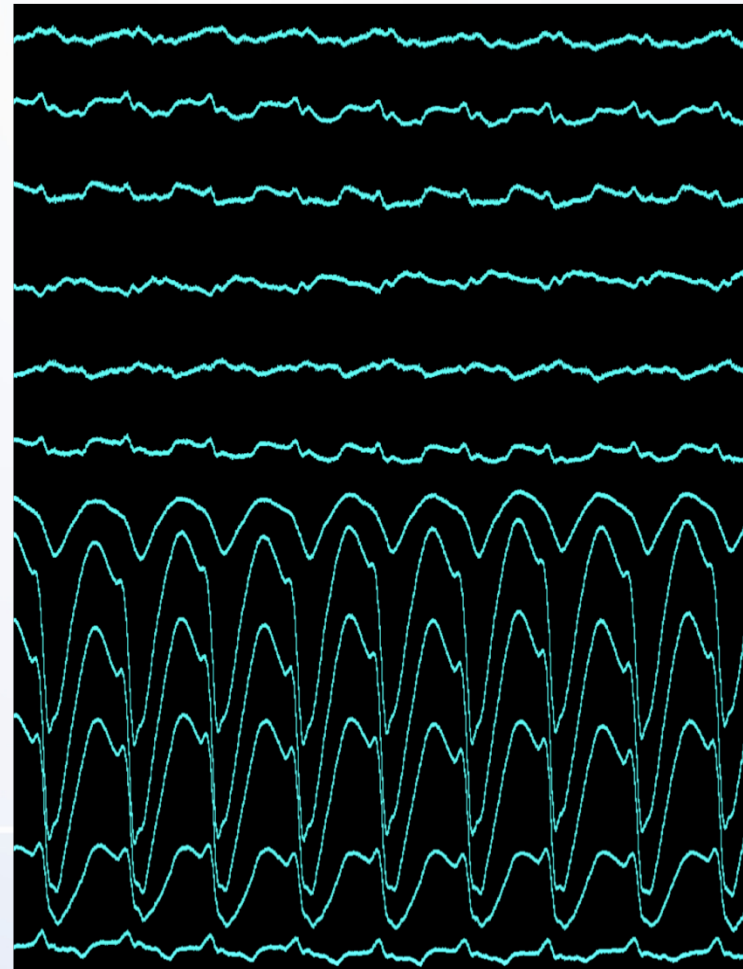
**IKE
M**

Tachyarytmie (tachykardie)


Se štíhlým QRS < 0.12



Se širokým QRS ≥ 0.12



"Big Five" Afriky



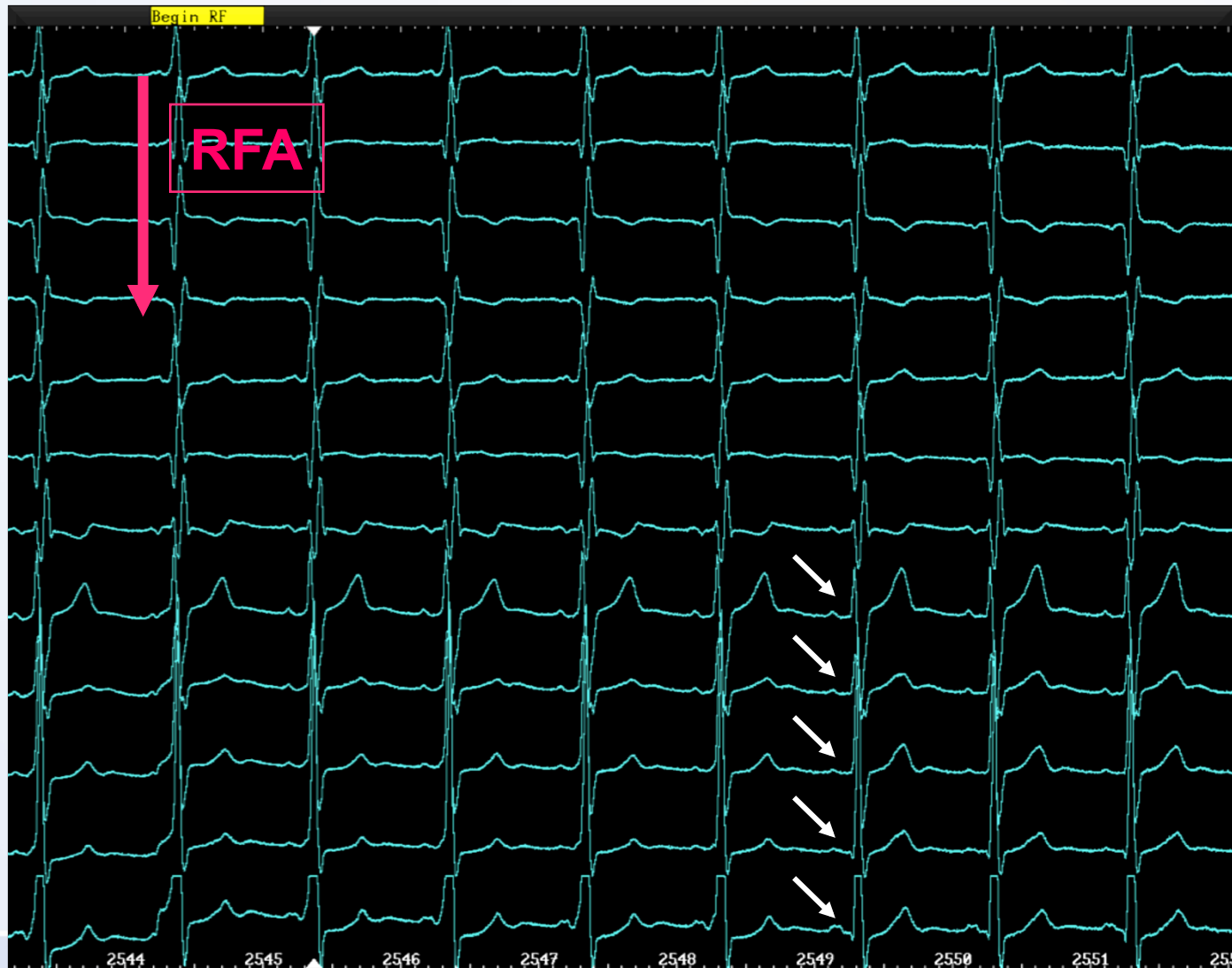
"Big Five" SV arytmii

- AV nodální reentry
- AV reentry
- Ektopická síňová tachykardie
- Typický flutter síní
- Fibrilace síní

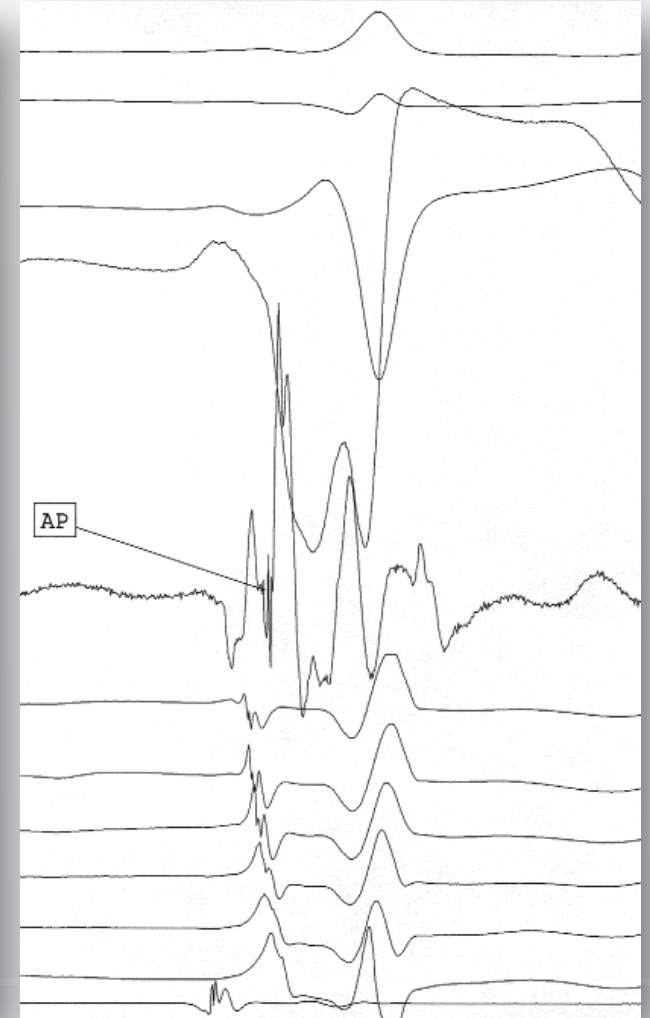
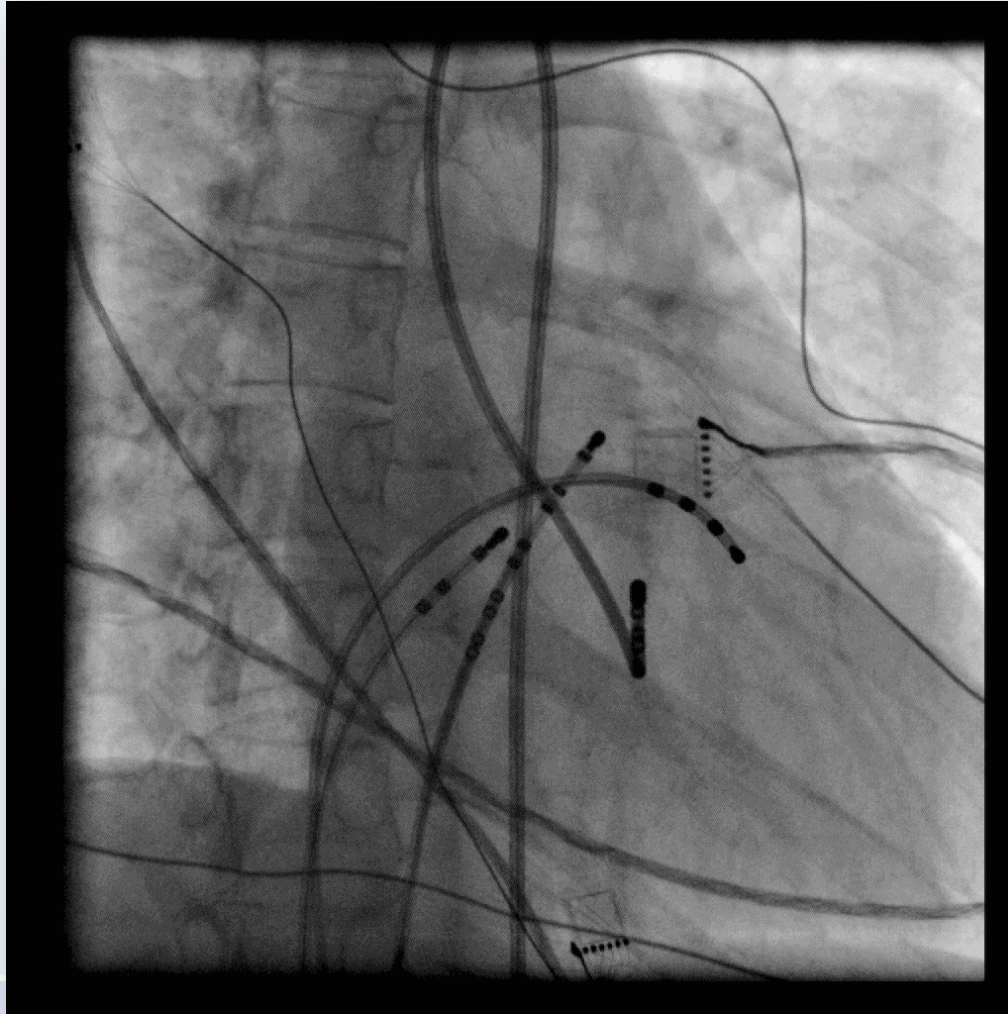
Vzácnější druhy: reentry ze sinusového uzlu, síňové tachykardie charakteru makroreentry, neparoxysmální junkční tachykardie

Zvláštní stavy: SV arytmie po korekci vrozených srdečních vad

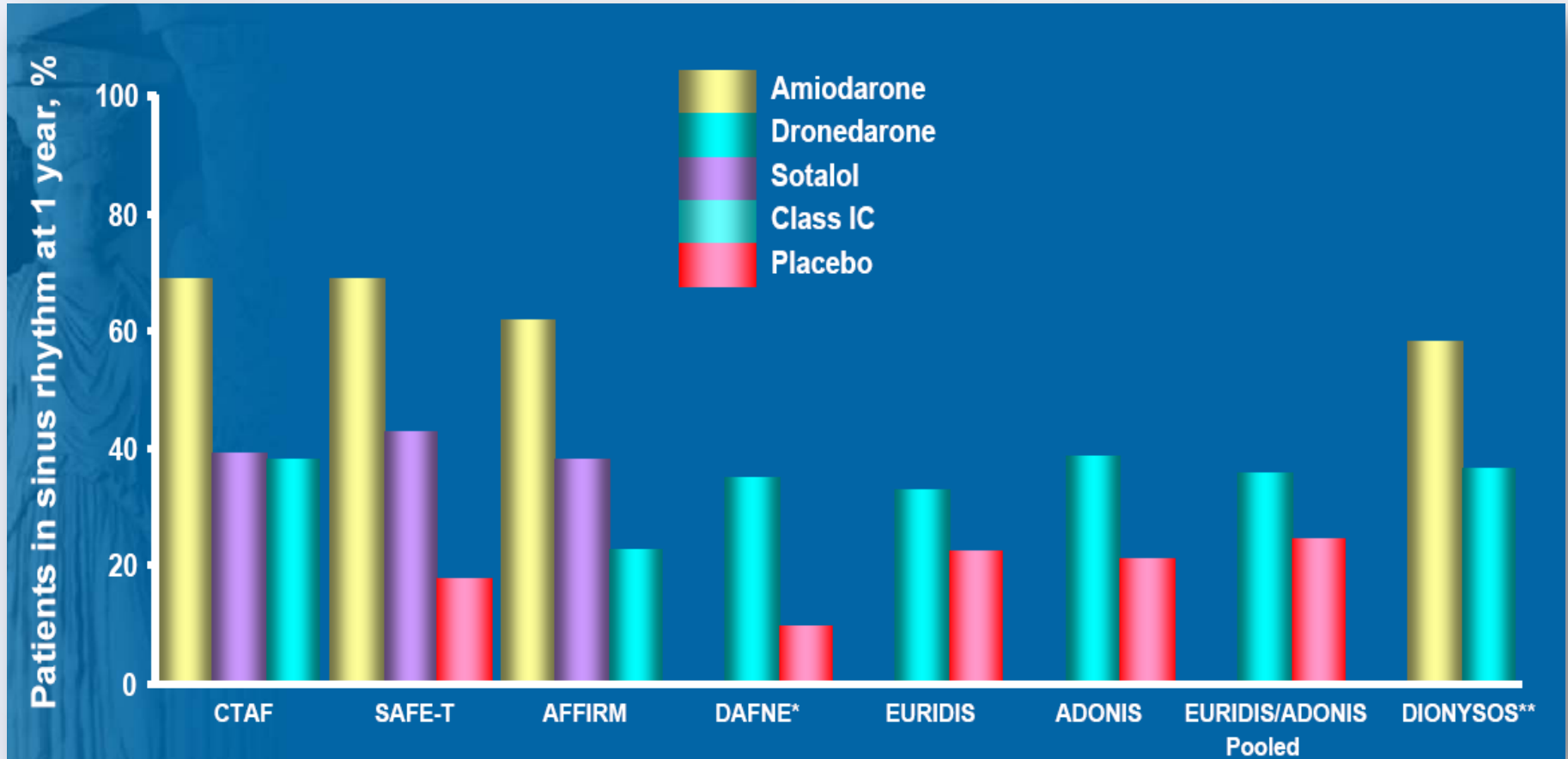
Vyléčení v přímém přenosu...



Retrográdní mapování dráhy okolo mitrálního prstence



Účinnost antiarytmik v prevenci FIS



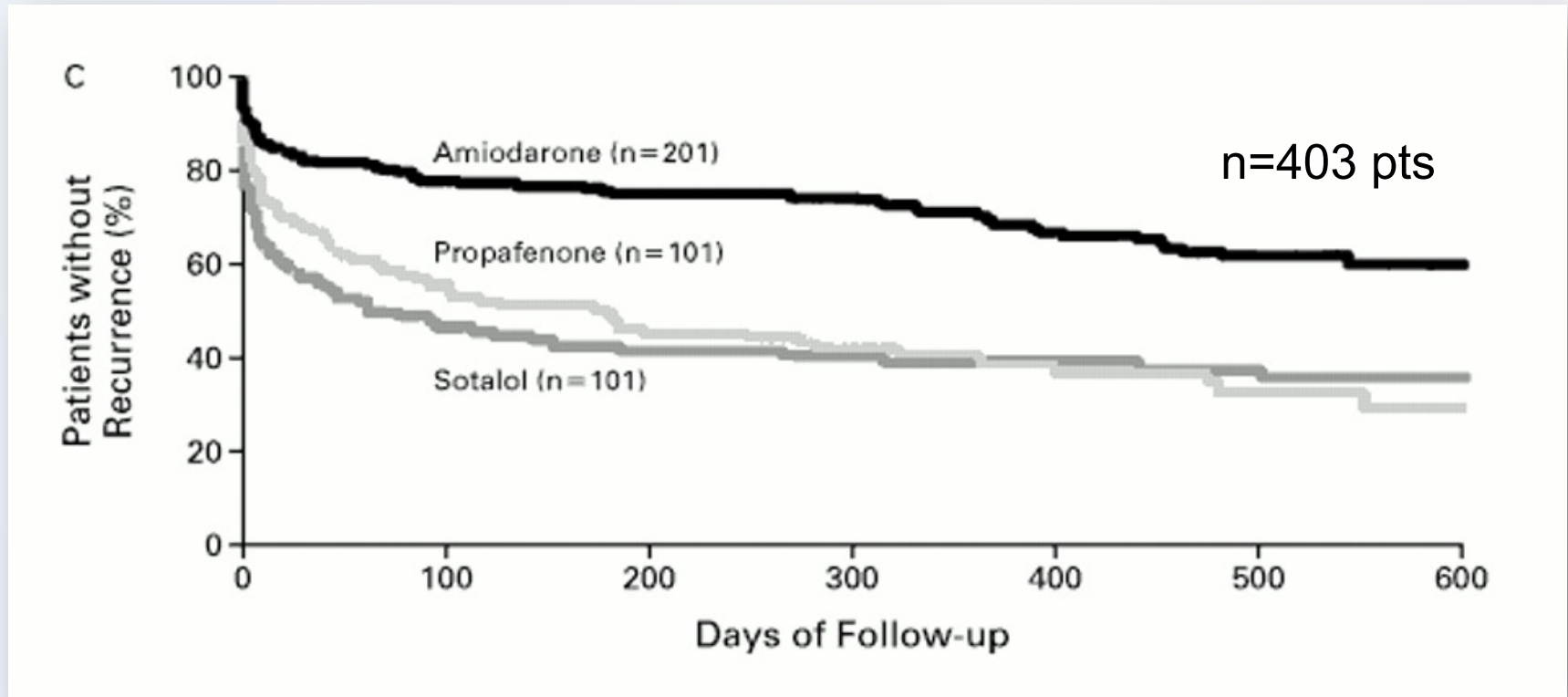
Savelieva I, Camm J, Europace 2009

INSTITUT KLINICKÉ A EXPERIMENTÁLNÍ MEDICÍNY
KLINIKA KARDIOLOGIE



Profylaxe FS – léky (AA)

prospektivní, nezaslepená, randomizovaná studie (CTAF)



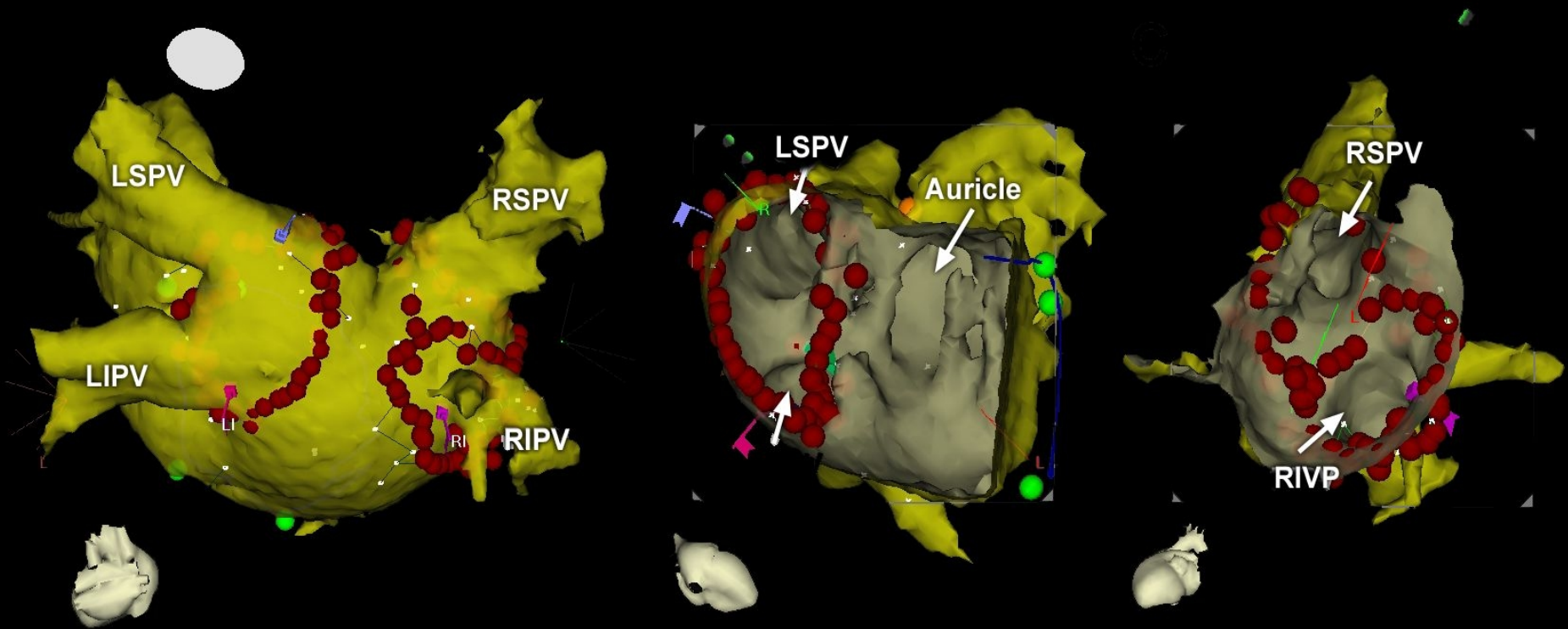
nežádoucí účinky

36 pts - amiodaron: (18 %)

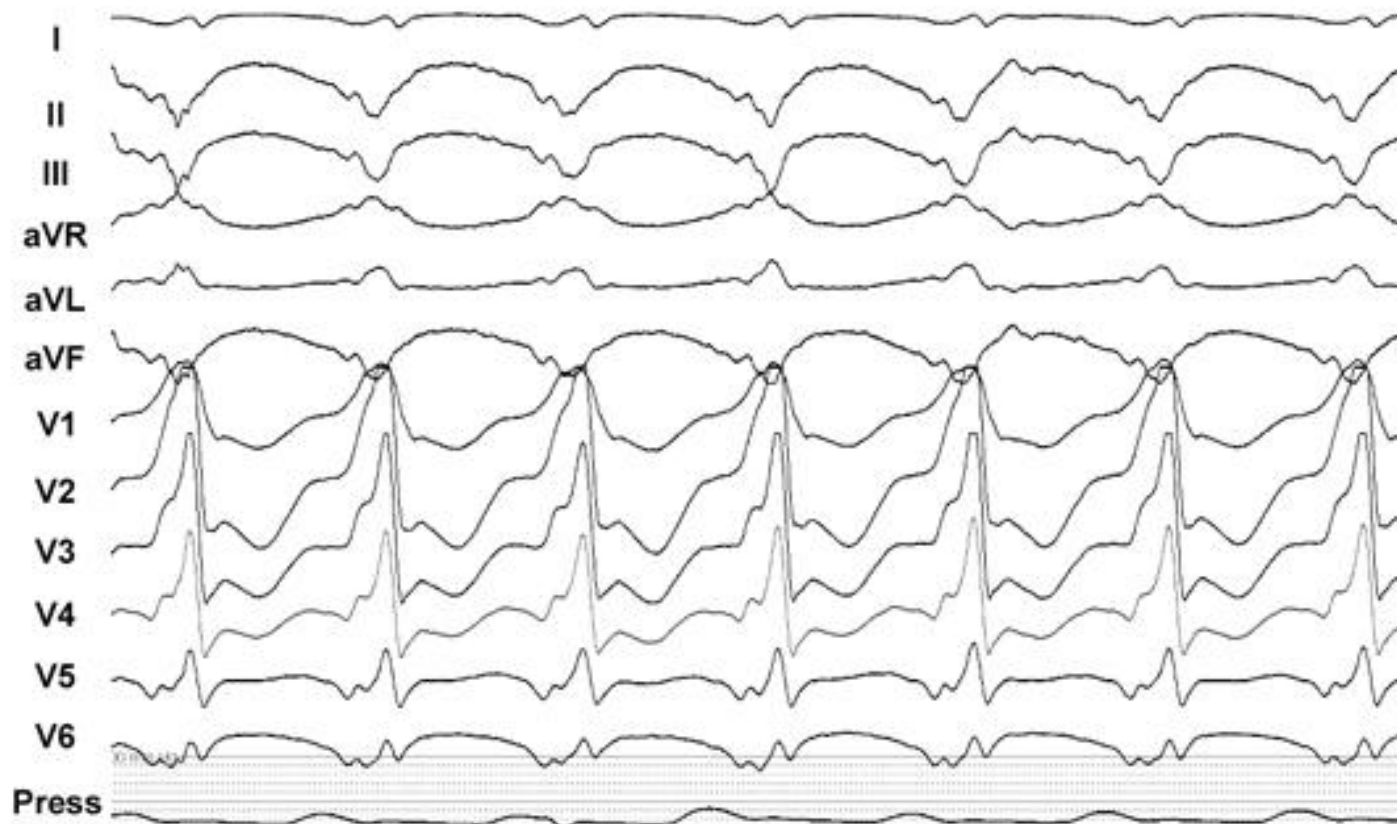23 pts – sotalol nebo propafenon: (11 %), $p < 0.06$

Roy D, et al. N Engl J Med 2000;342:913

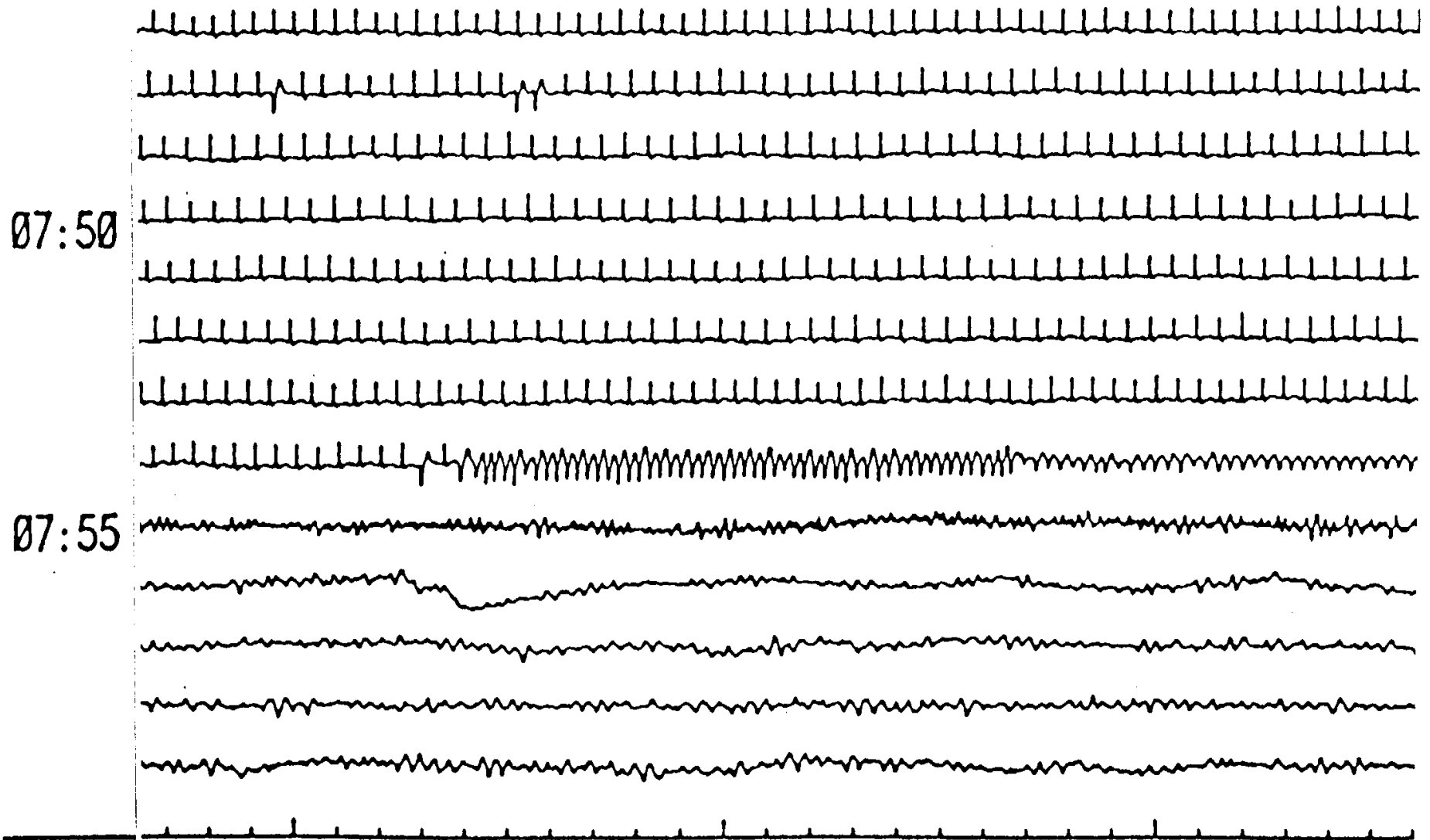
Izolace plicních žil = základ léčby paroxysmální FS



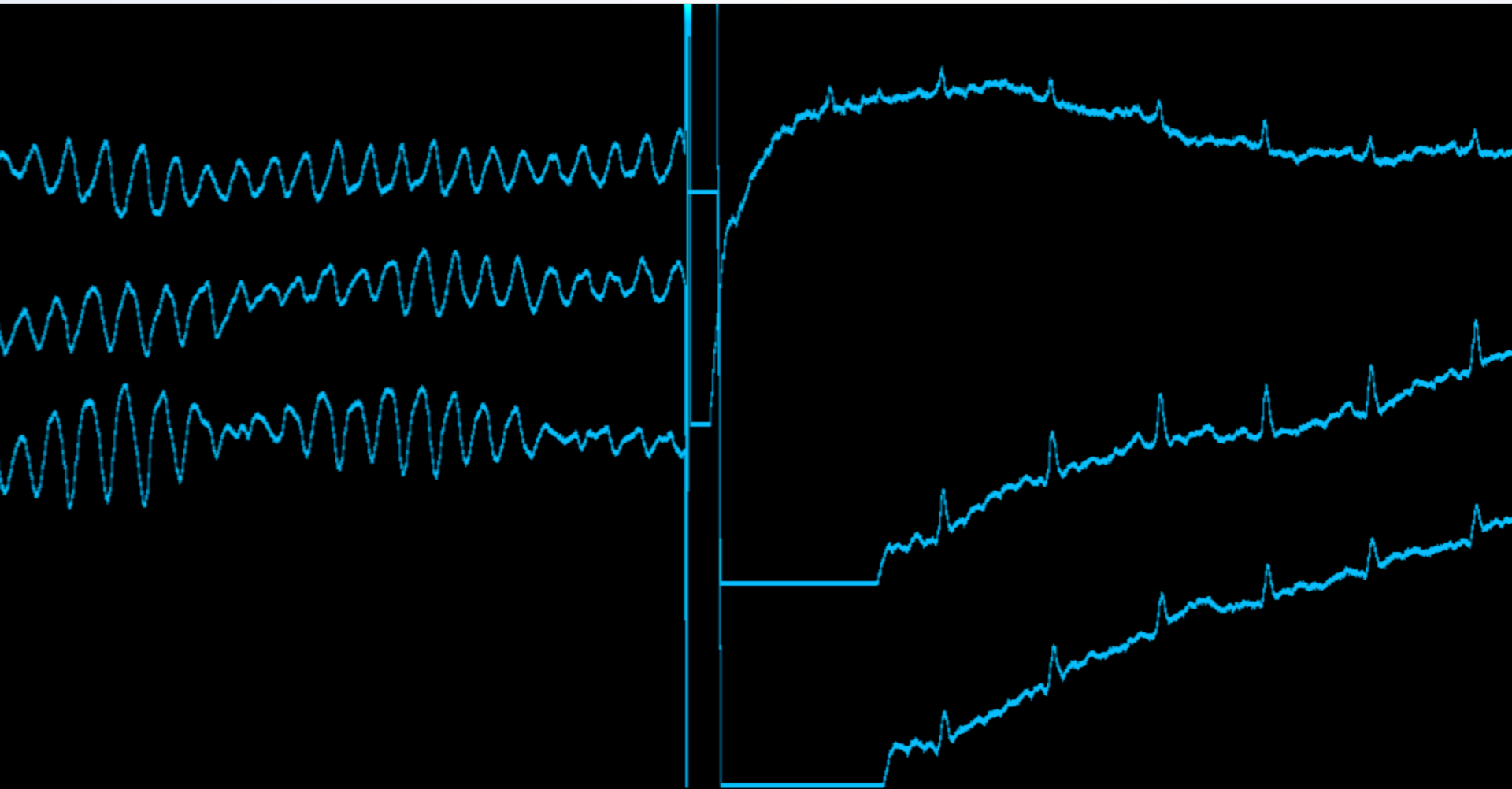
System CARTO-MERGE



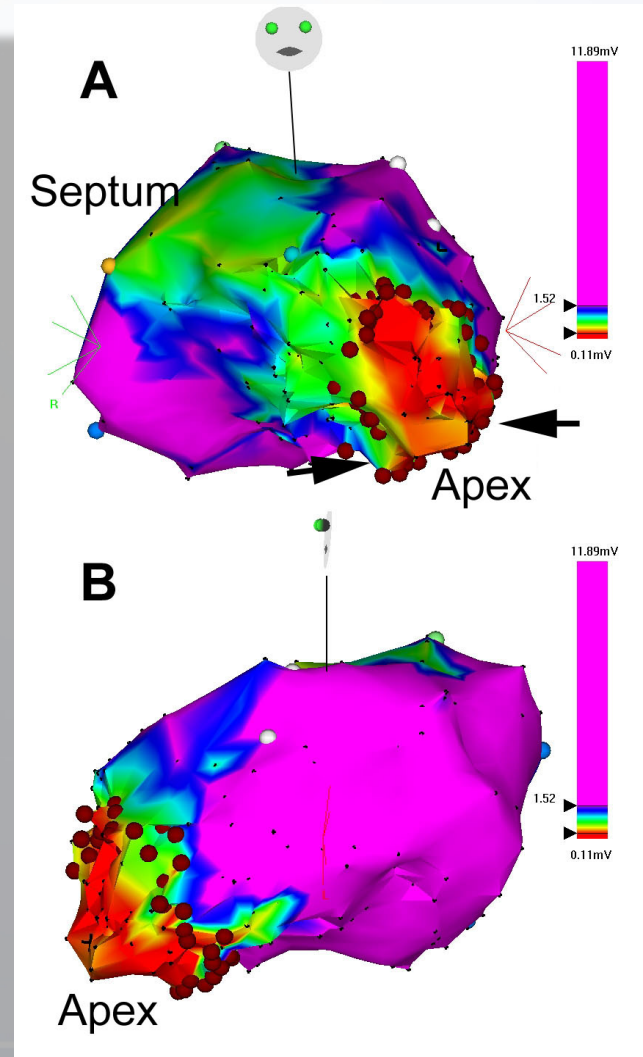
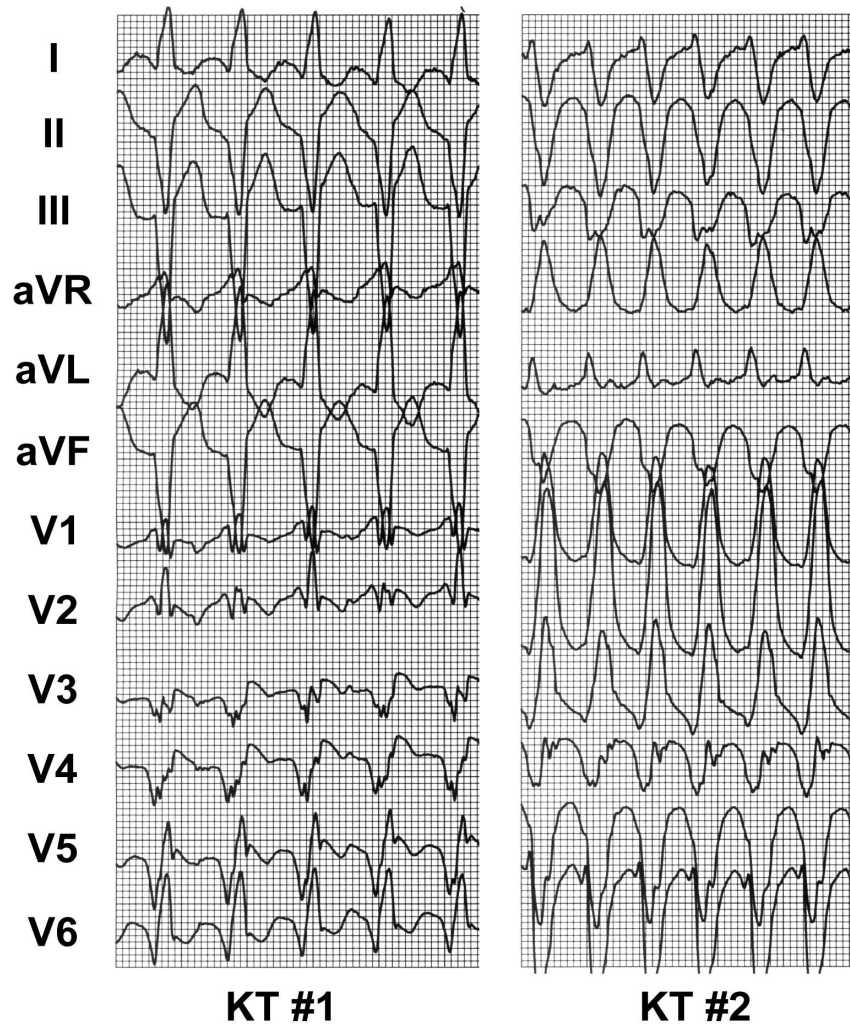
Scénář náhlé srdeční smrti



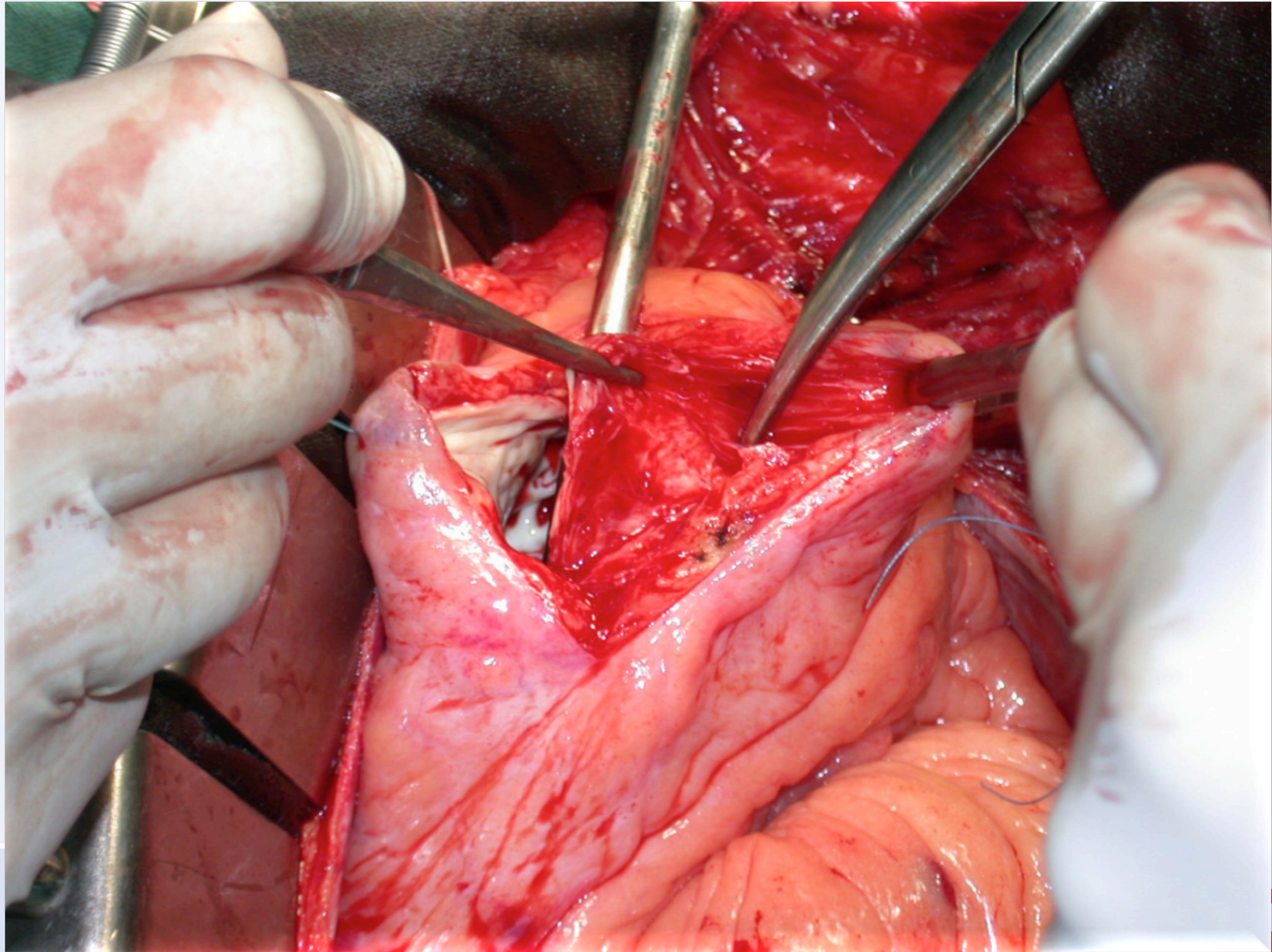
Výboj ICD (20 J)



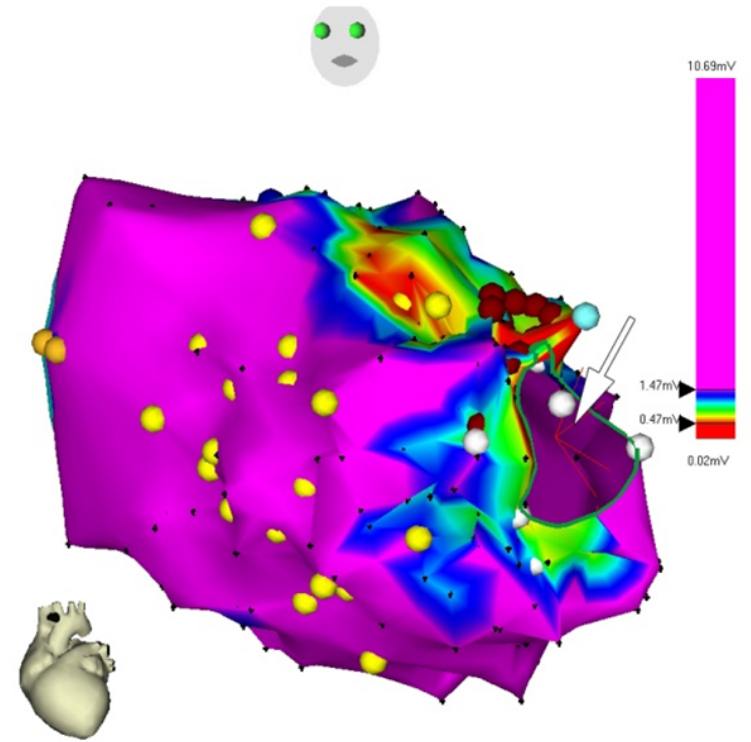
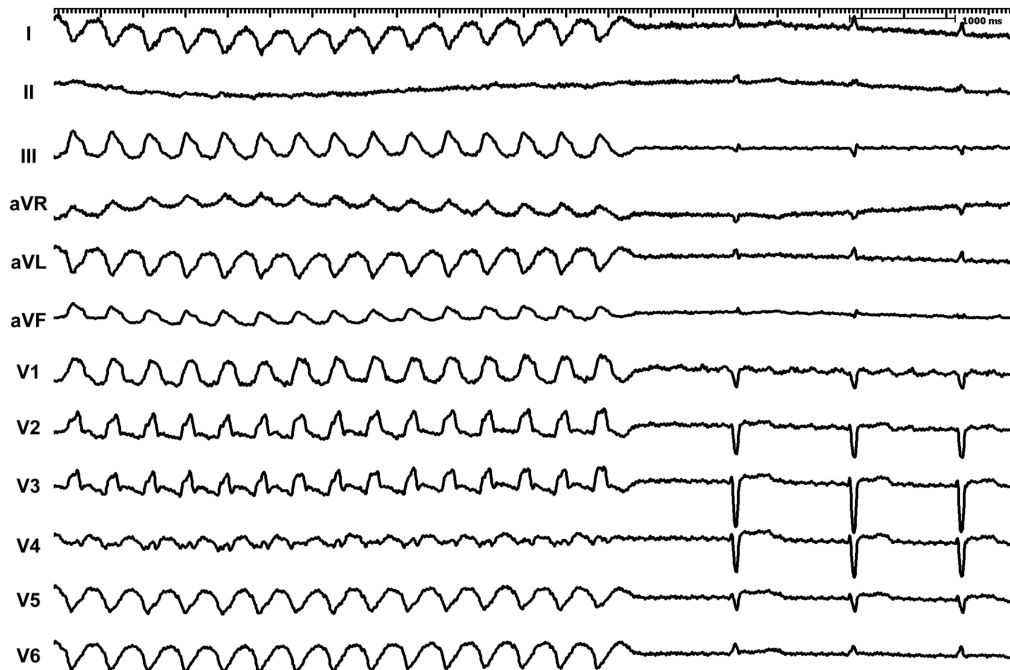
Katetrizační ablace rekurentních KT



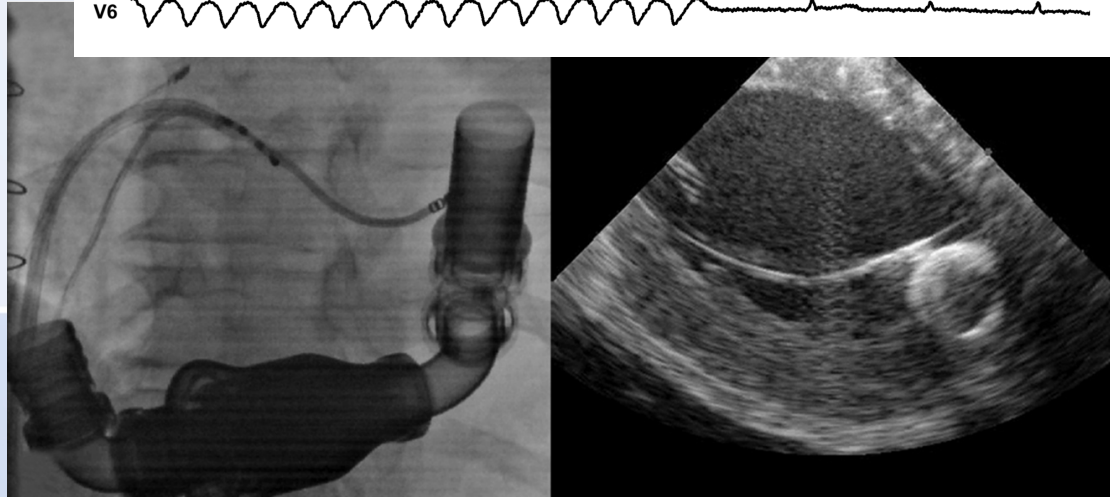
Chirurgická ablace KT po IM



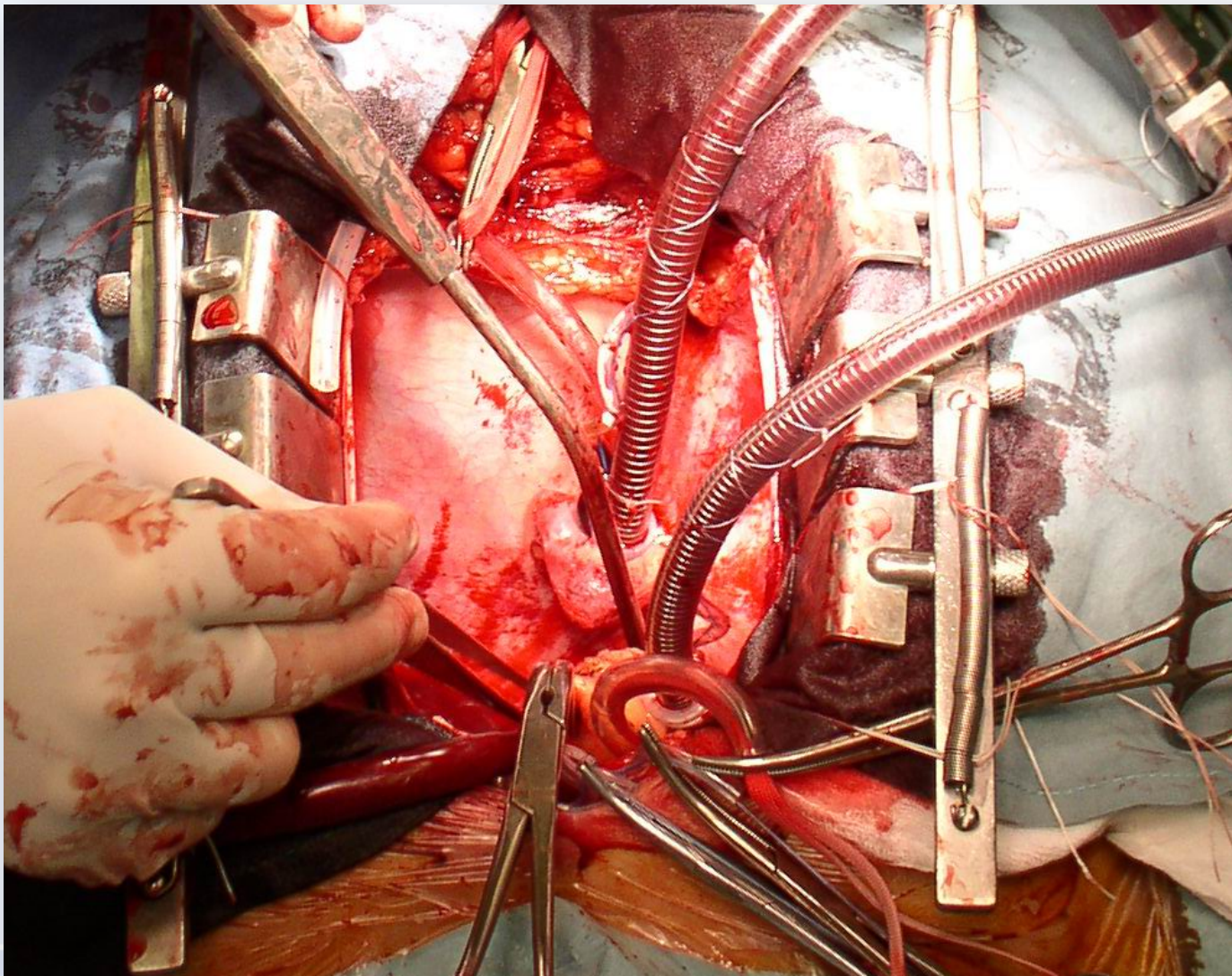
Katetrizační ablace na mechanické podpoře



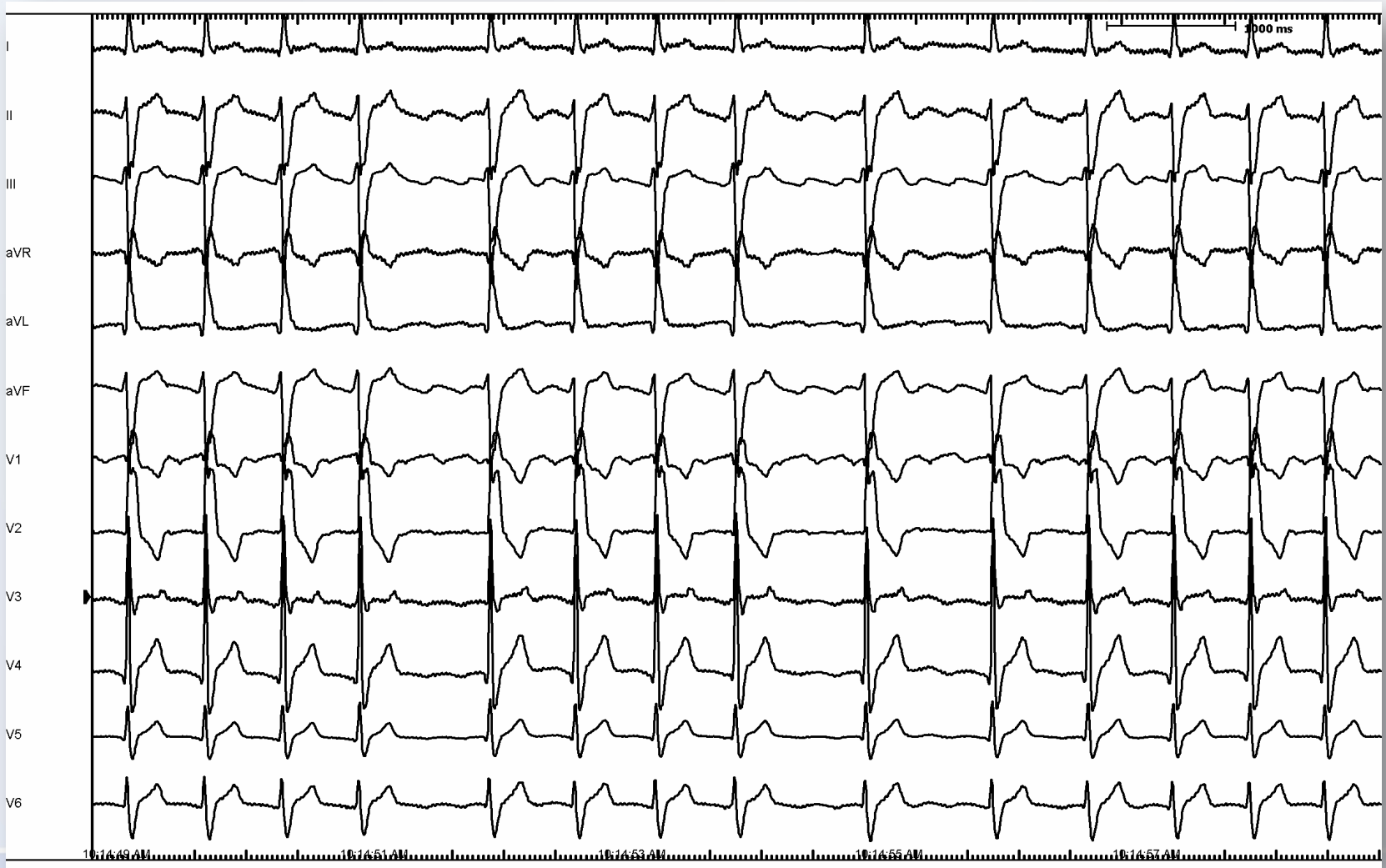
Voltage map of the LV showed only small area of low voltage close to the inflow cannula.



Transplantace srdce



EKG kazuistiky



Hezký pobyt v Přerově..

