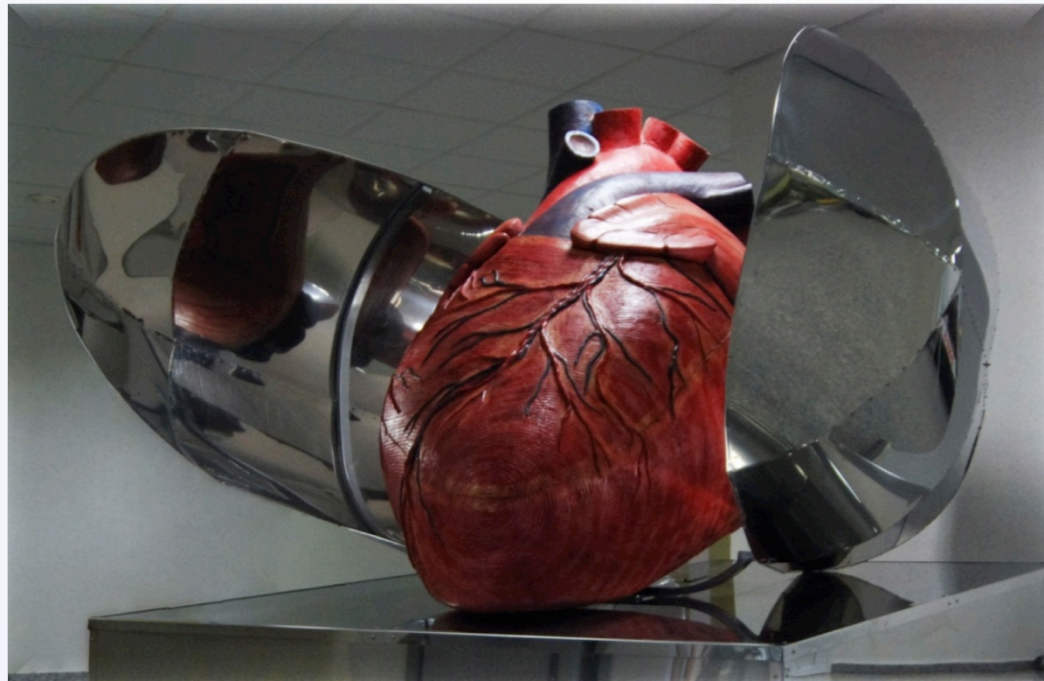


Možnosti léčby komorových arytmií

Diferenciální diagnostika tachykardií se širokým komplexem QRS



Josef Kautzner

Institut Klinické a experimentální medicíny,
Praha

e-mail: joka@medicon.cz
www.kardiologie-ikem.cz

INSTITUT KLINICKÉ A EXPERIMENTÁLNÍ MEDICÍNY
KLINIKA KARDIOLOGIE



Komorové tachykardie

Polymorfní

Při strukturním postižení srdce

Idiopatické

MALIGNÍ nebo
POTENCIONÁLNĚ
MALIGNÍ


Monomorfní

Při strukturním postižení srdce


Idiopatické

BENIGNÍ

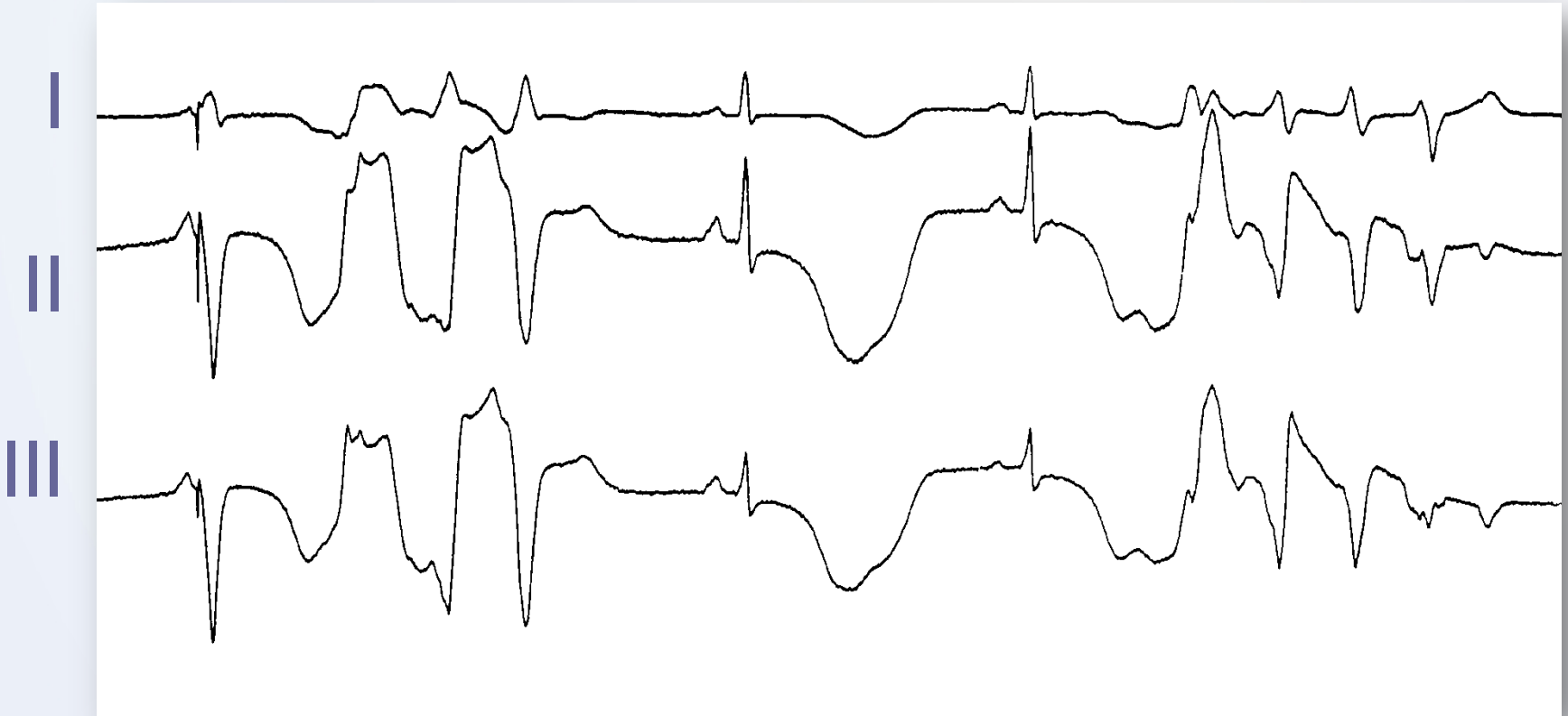**Pátrání po strukturním
onemocnění srdce nebo
charakteristických
abnormitách svědčících pro
primární elektrickou poruchu
na EKG jsou rozhodující pro
další postup**



Je tento pacient ohrožen náhlou smrtí?



A tento pacient?



Monomorfní komorové tachykardie:

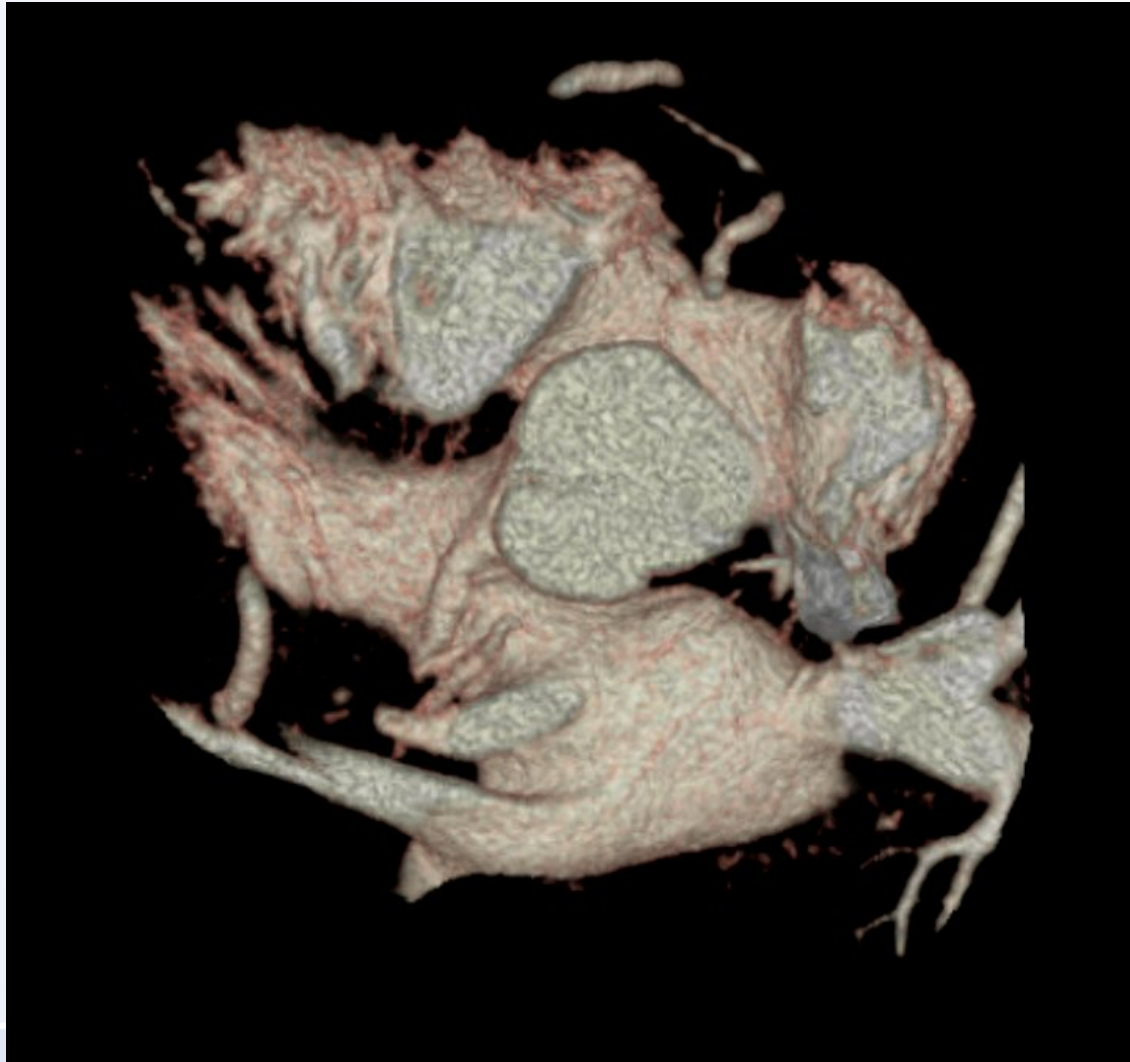
Idiopatické

Idiopatické KT

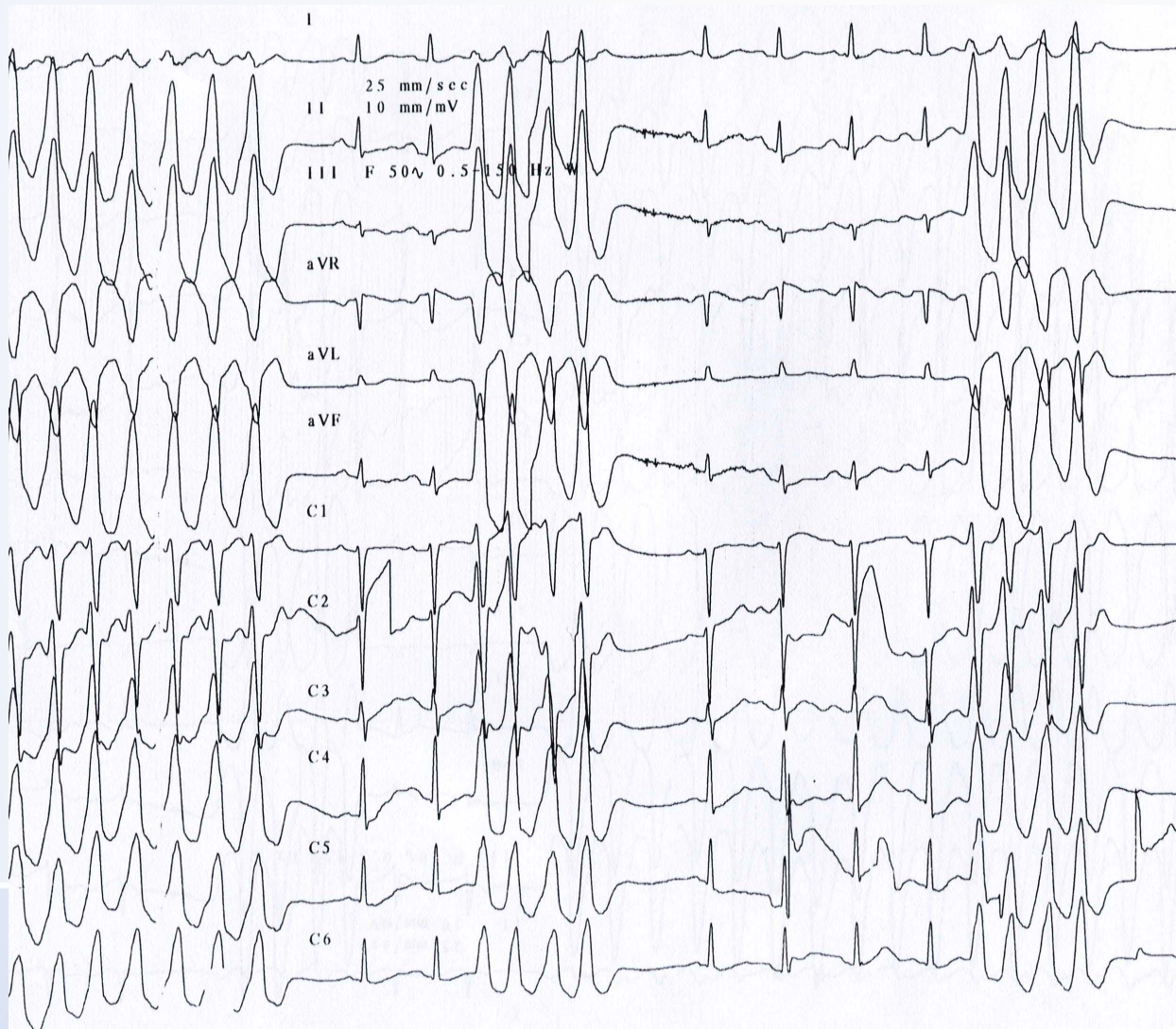
- KT z výtokových traktů obou komor
- Epikardiální
- Perimitrální/peritrikuspidální KT
- KT z papilárních svalů

- Fascikulární reentry

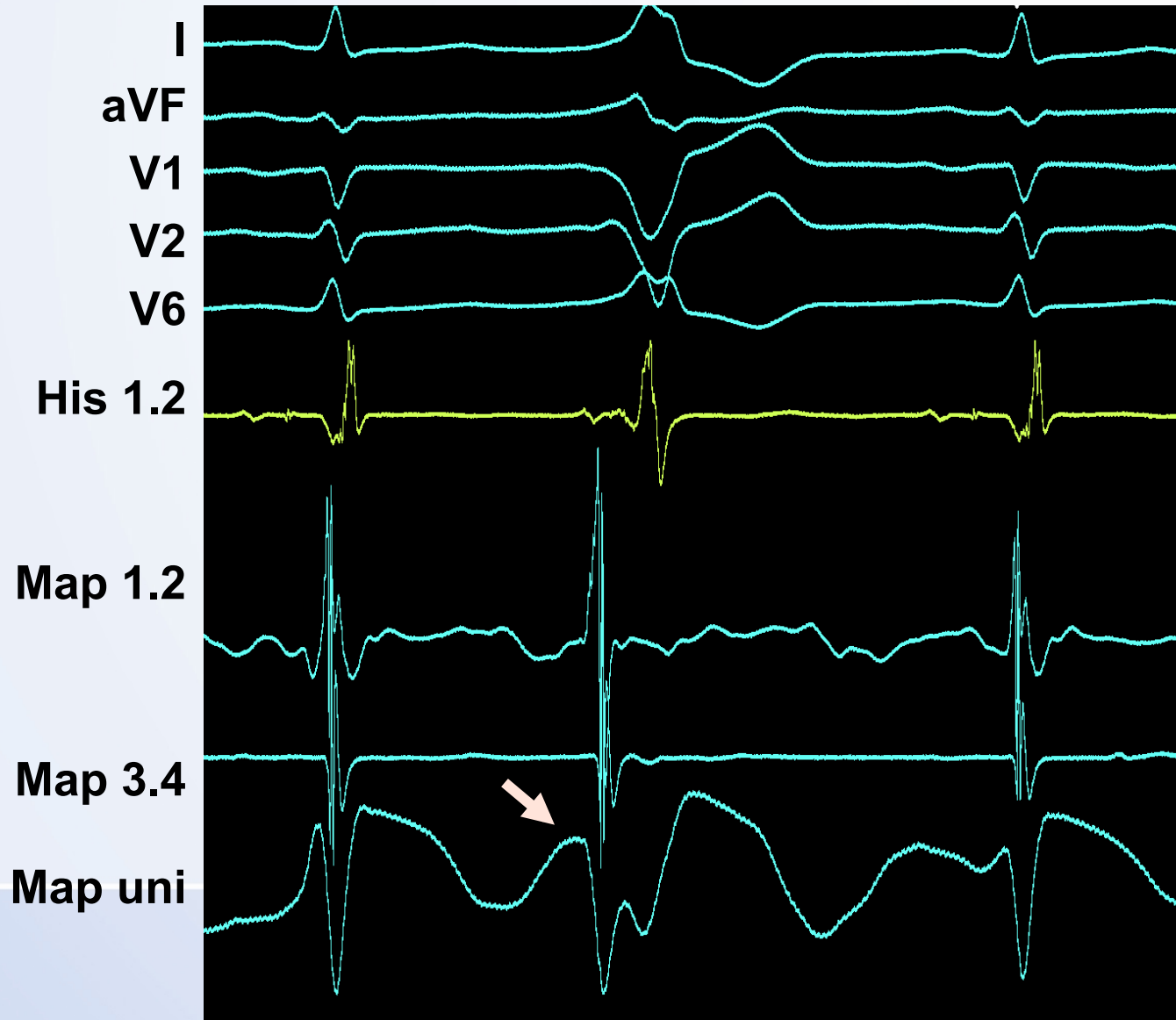
Pravý vs levý výtokový trakt



Idiopatická KT z výtokového traktu komor

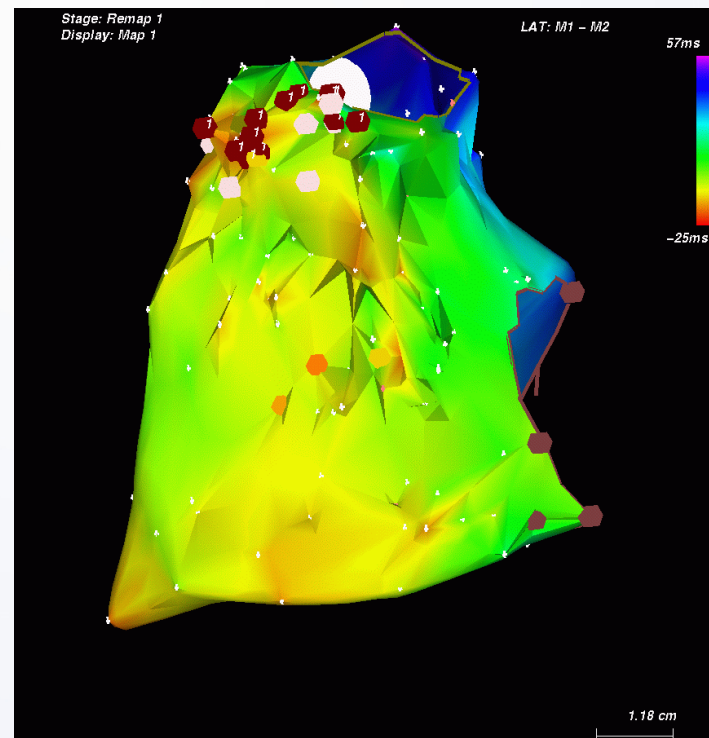
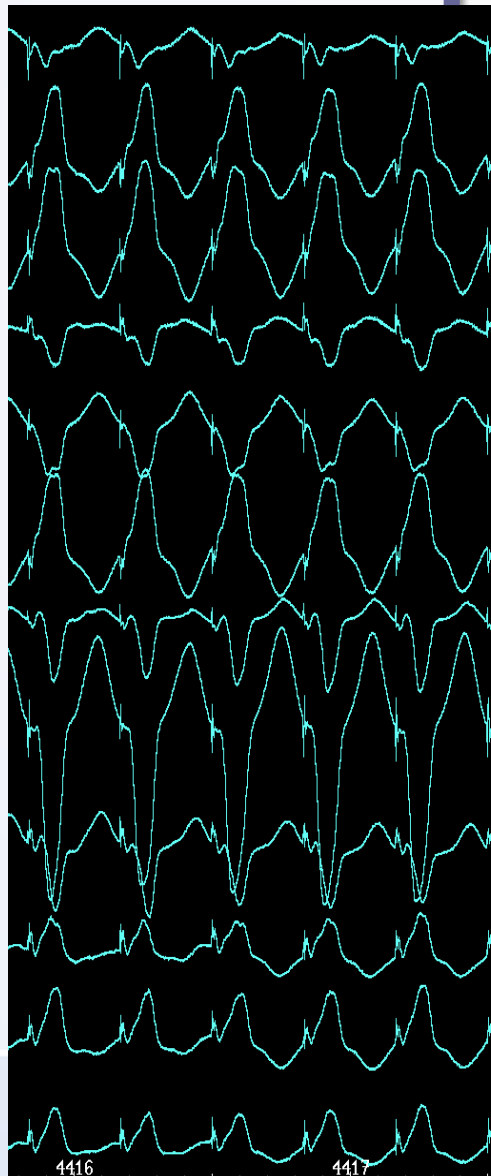
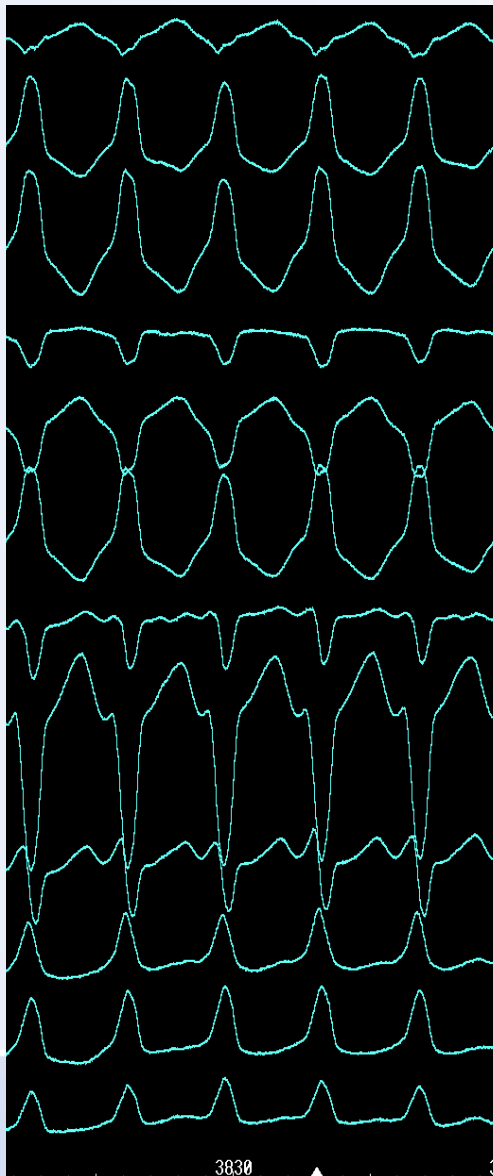


Mapování aktivační sekvence

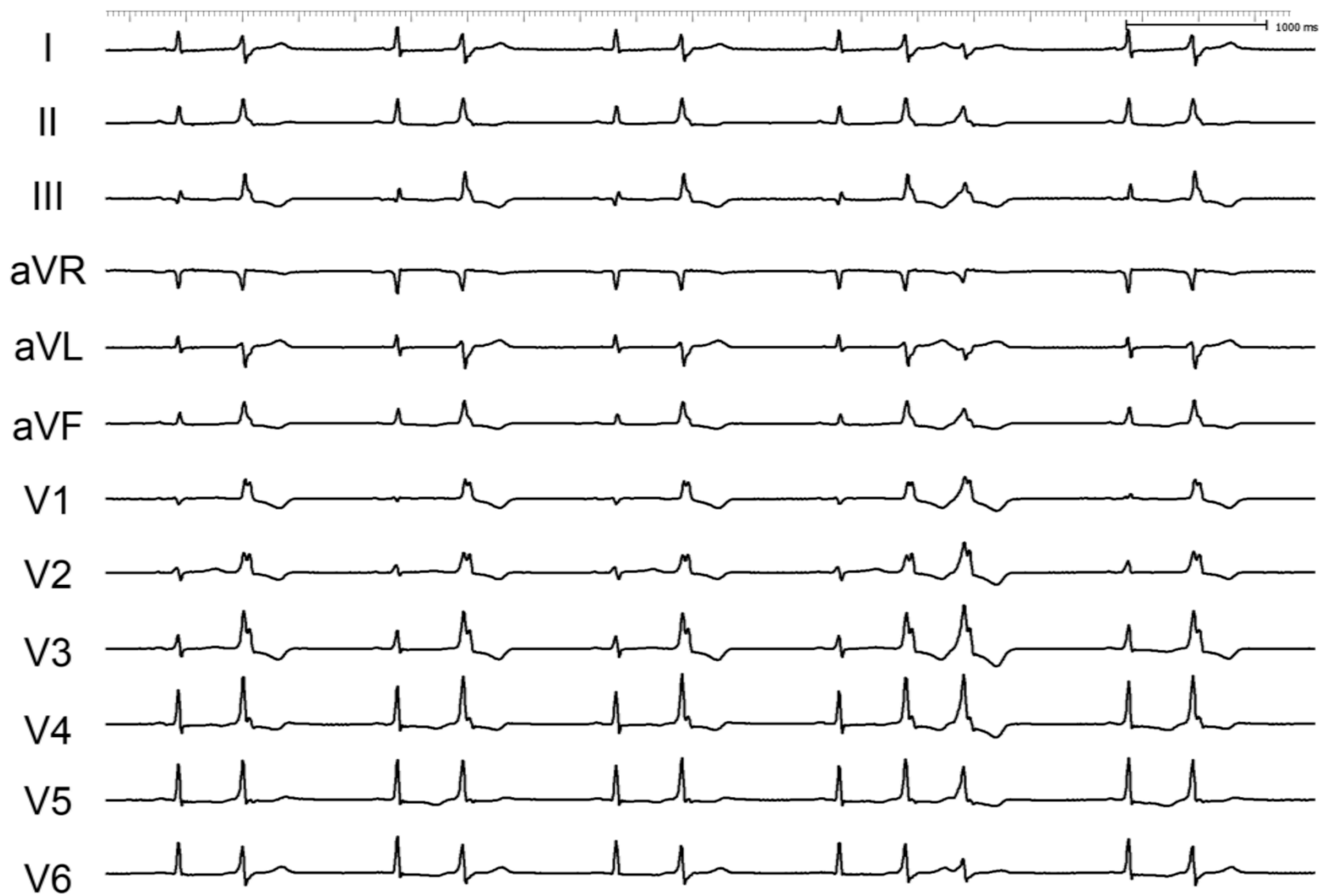


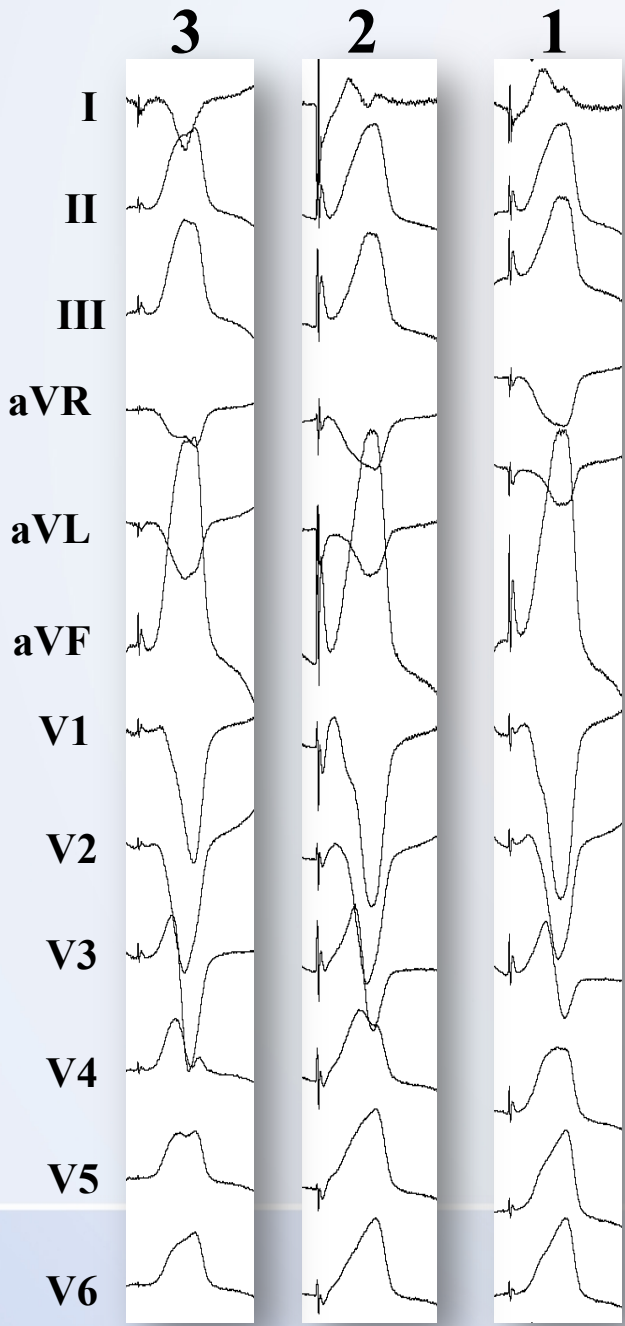
**+ analýza
unipolárního
signálu**

Pacemapping

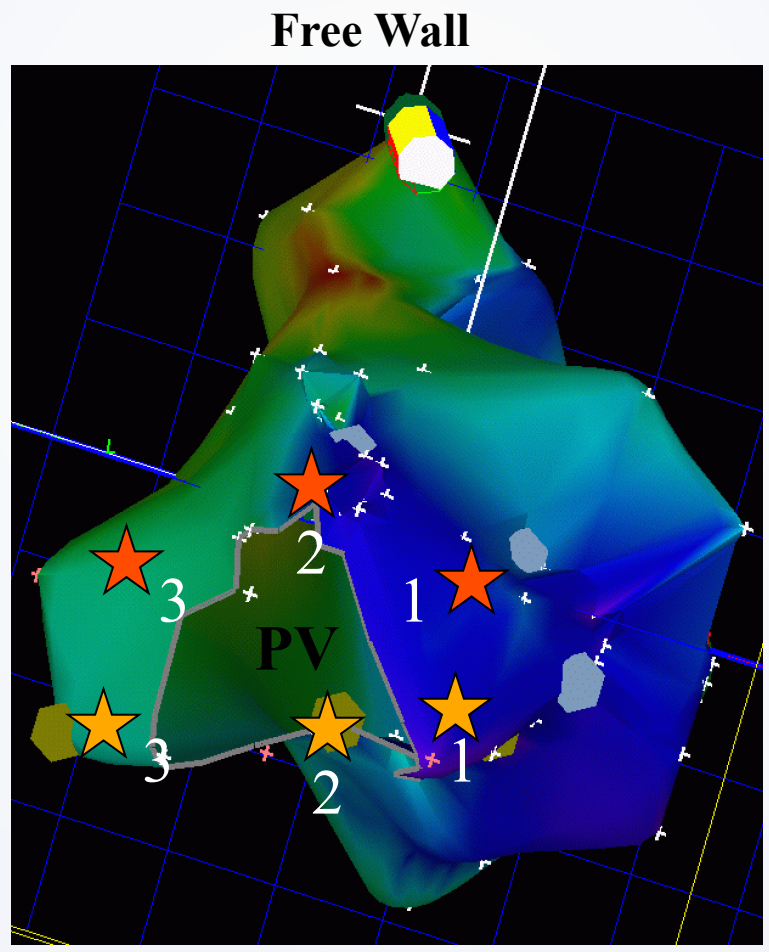


To samé platí pro izolované KES ..



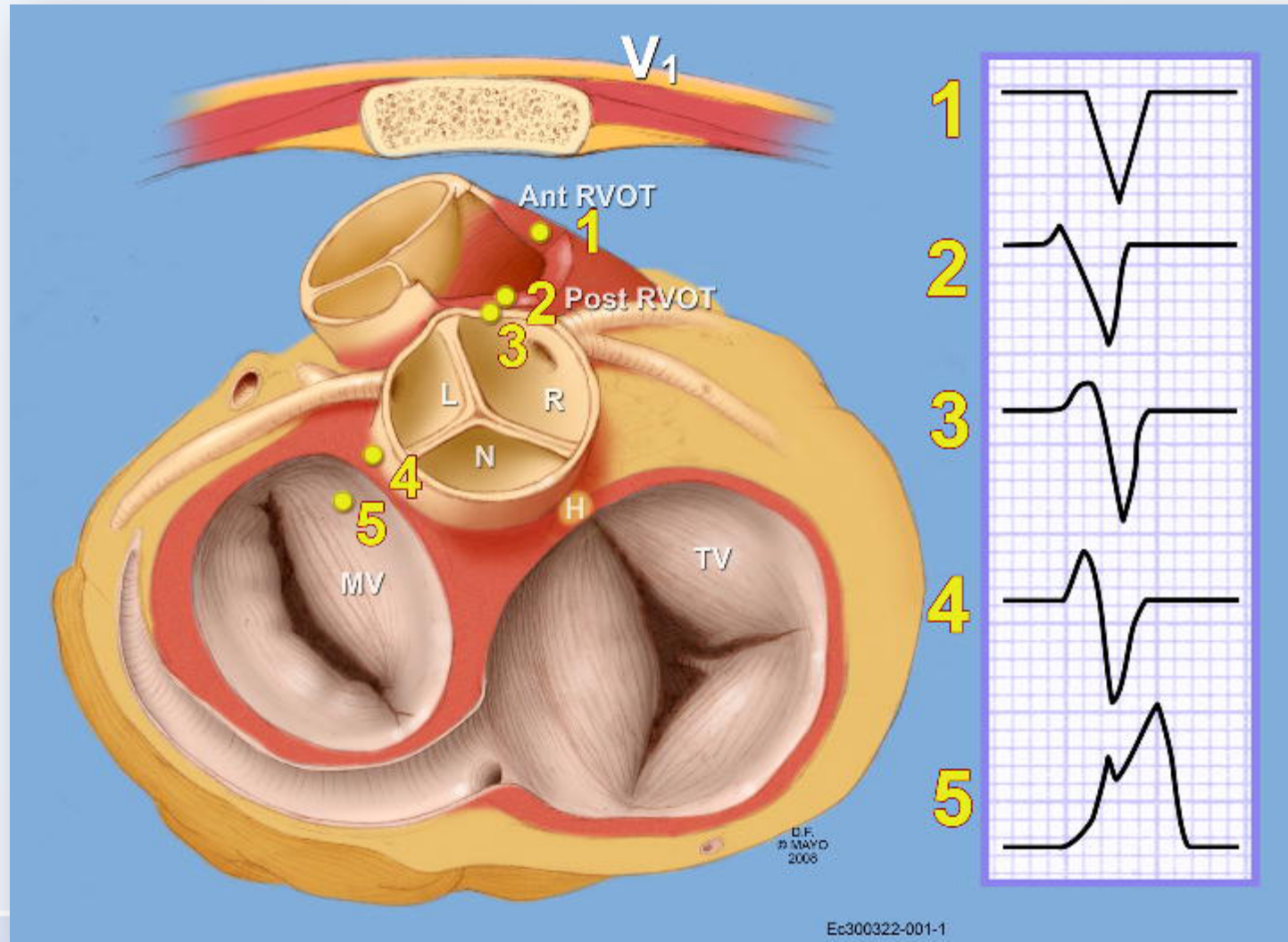


Septum

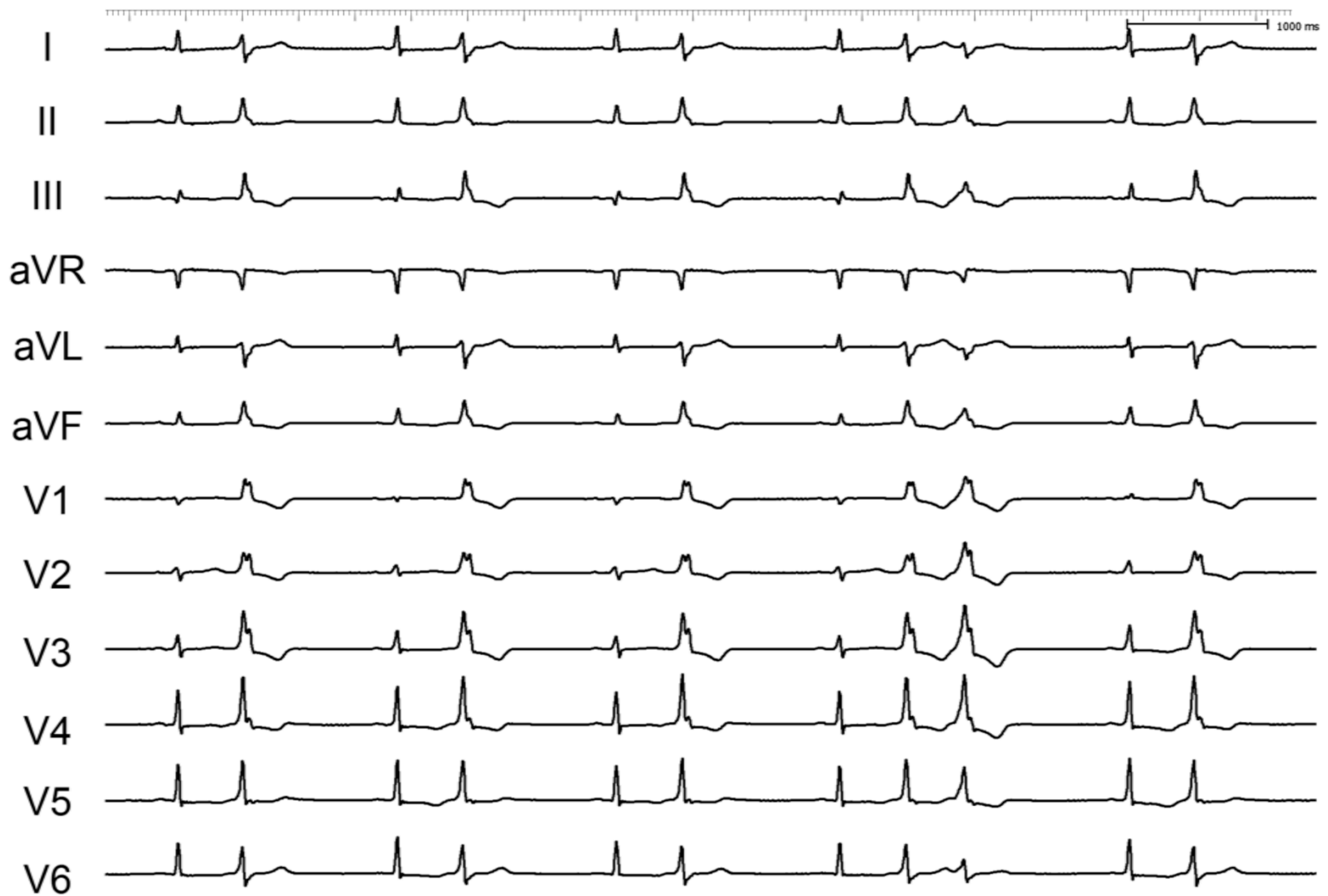


Interventricular septum

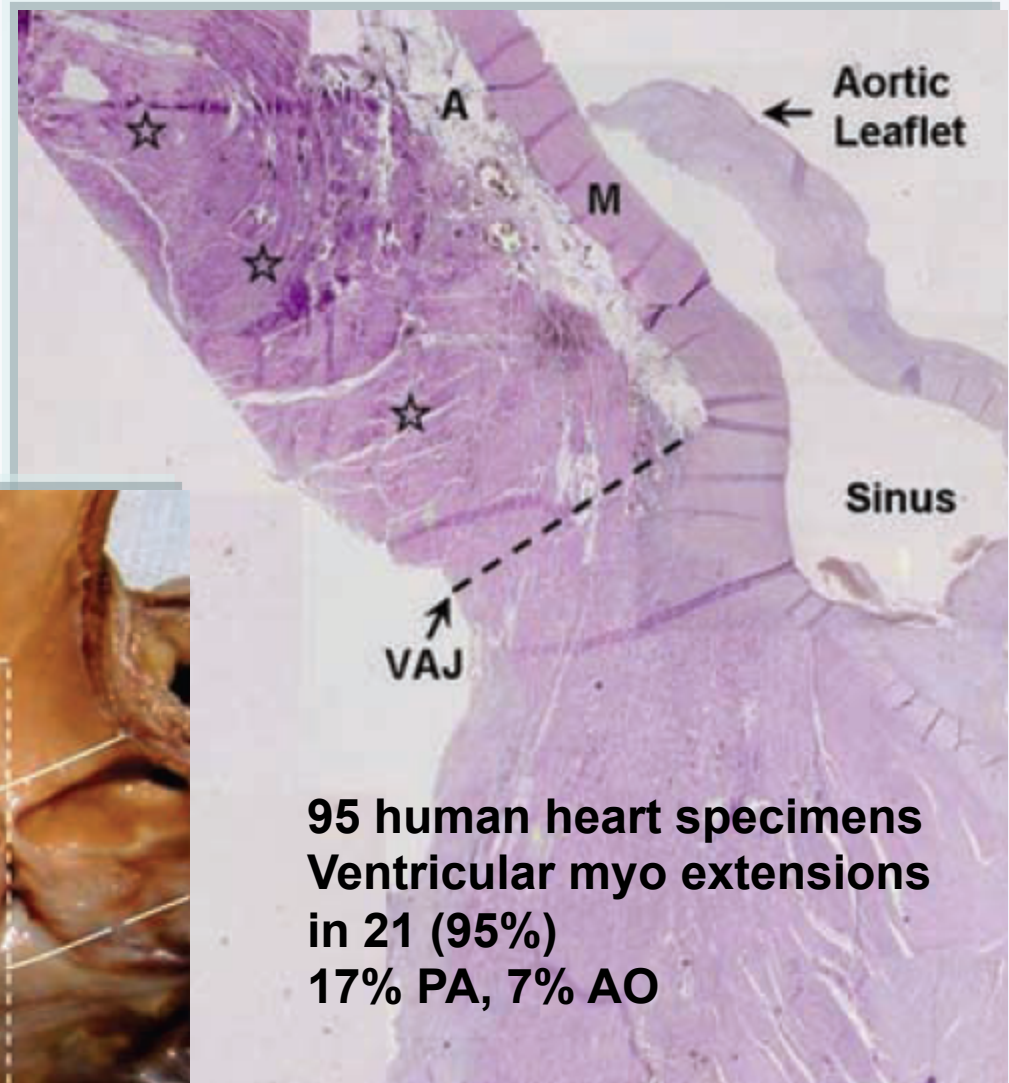
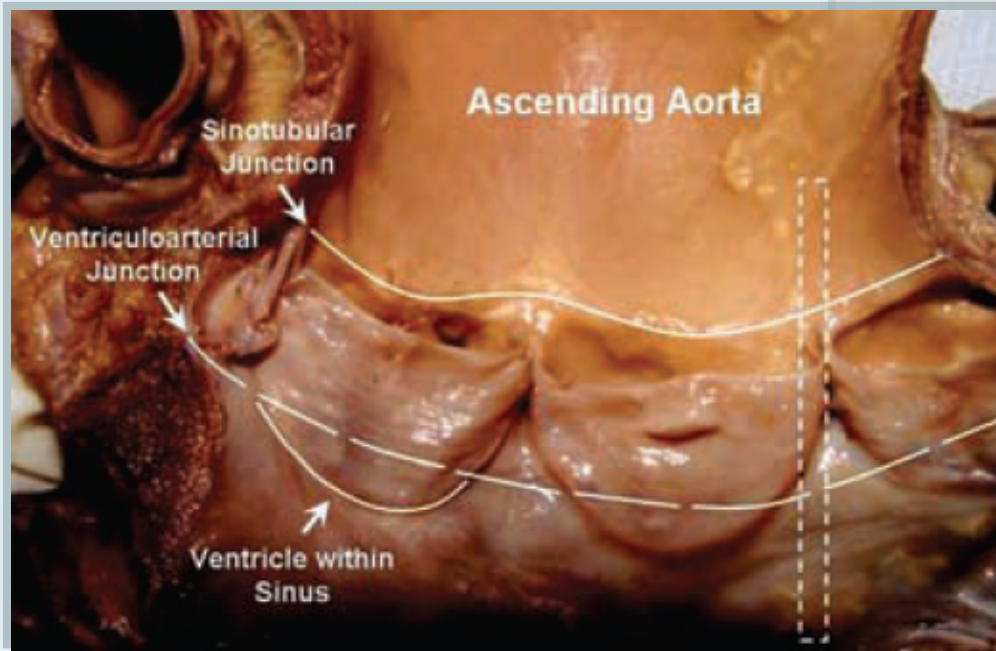
Elektrokardiografické mapování



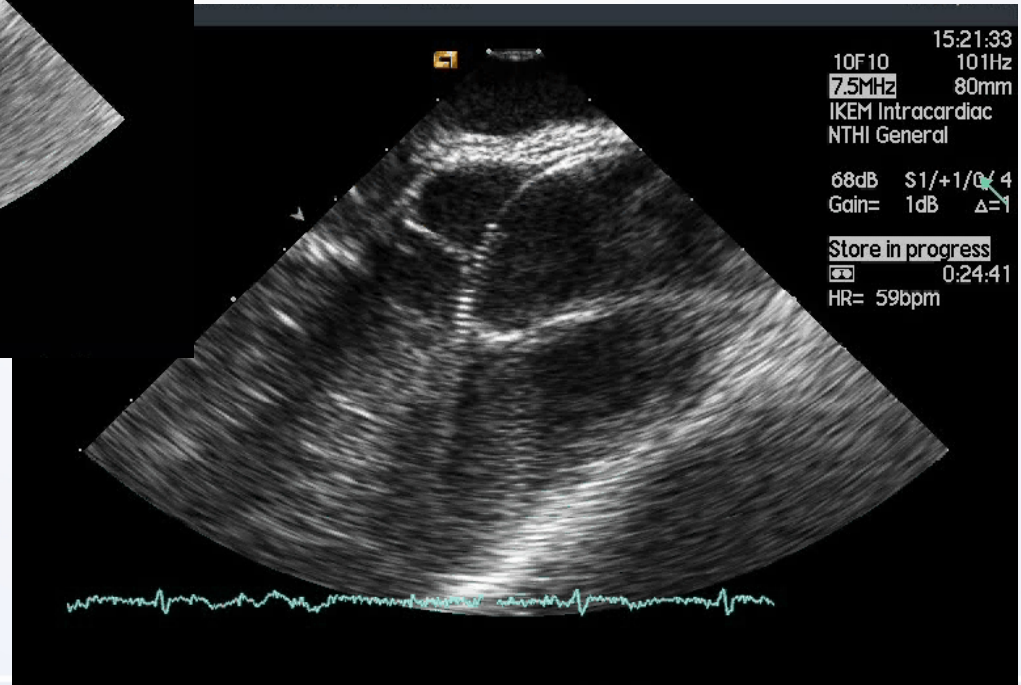
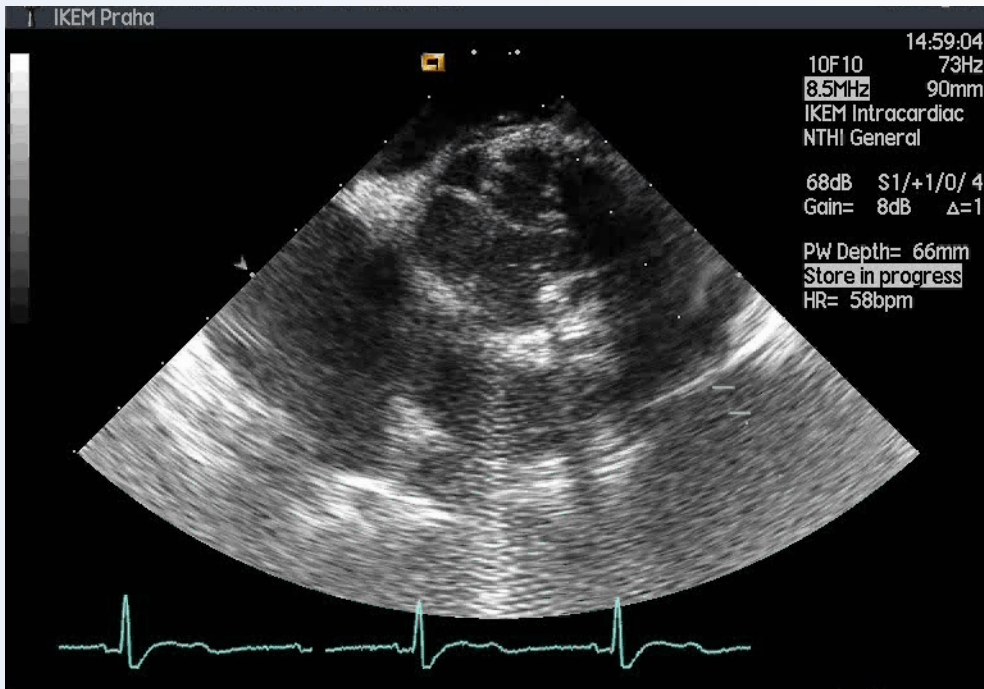
Pochází tato ektopie z výtokového traktu PK?



Extenze myokardu do AP nebo AO



Navigace pomocí ICE




Spektrum idiopatických KT

- 102 pts s idiopatickou KT nebo komorovou extrasystolií (51 mužů; věk 50 ± 15.3 let, ejekční frakce LK 57 ± 6 %)
- Arytmie odstraněna ablací v 83 % poprvé, v 15 % při druhém výkonu
- Lokalizace: RVOT 49 %, LVOT 8%, kapsička ao chlopně 12%, aortomitrální kontinuita 2%, epikardiální přístup v 10 %, ostatní 19%

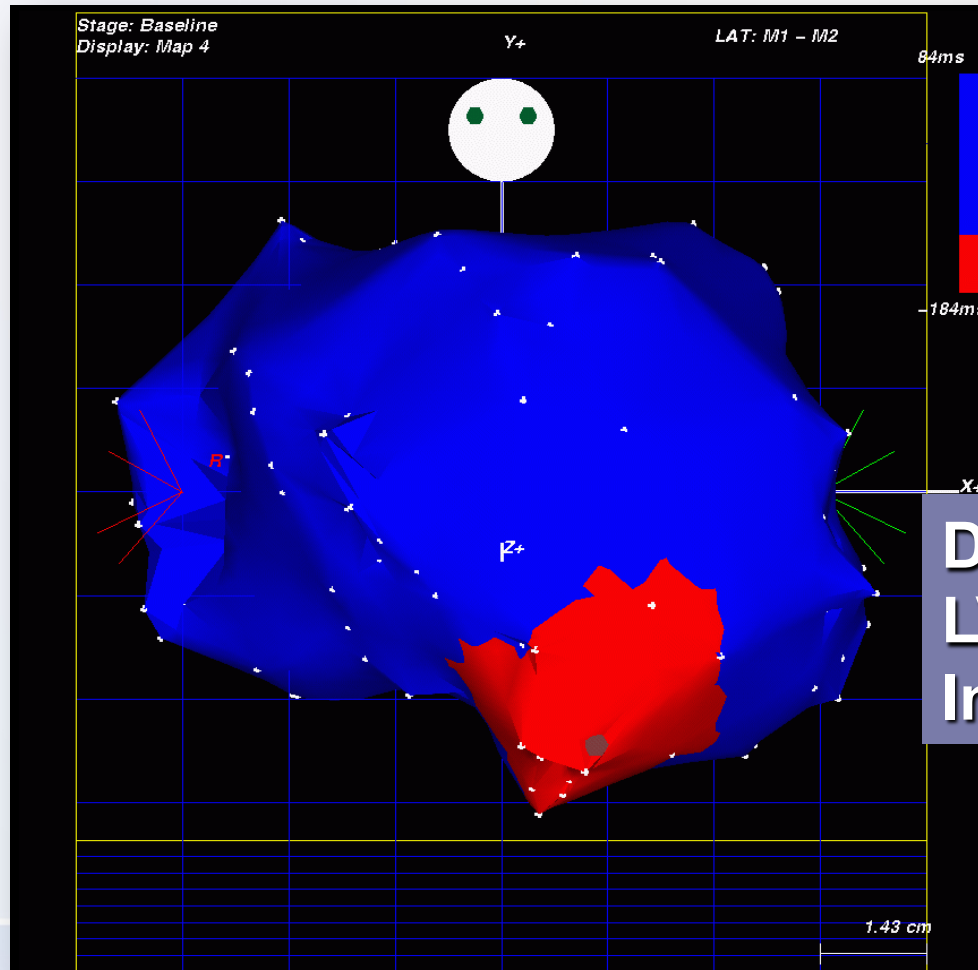
Monomorfní komorové tachykardie:

Při strukturním onemocnění srdce



MKT při organickém onemocnění

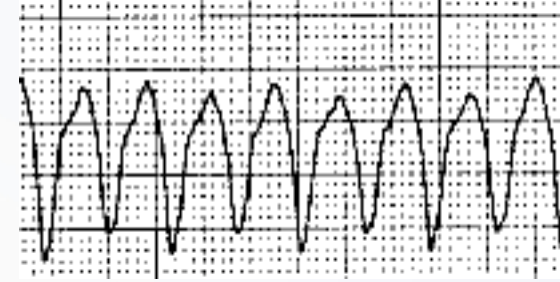Fokální původ relativně vzácný



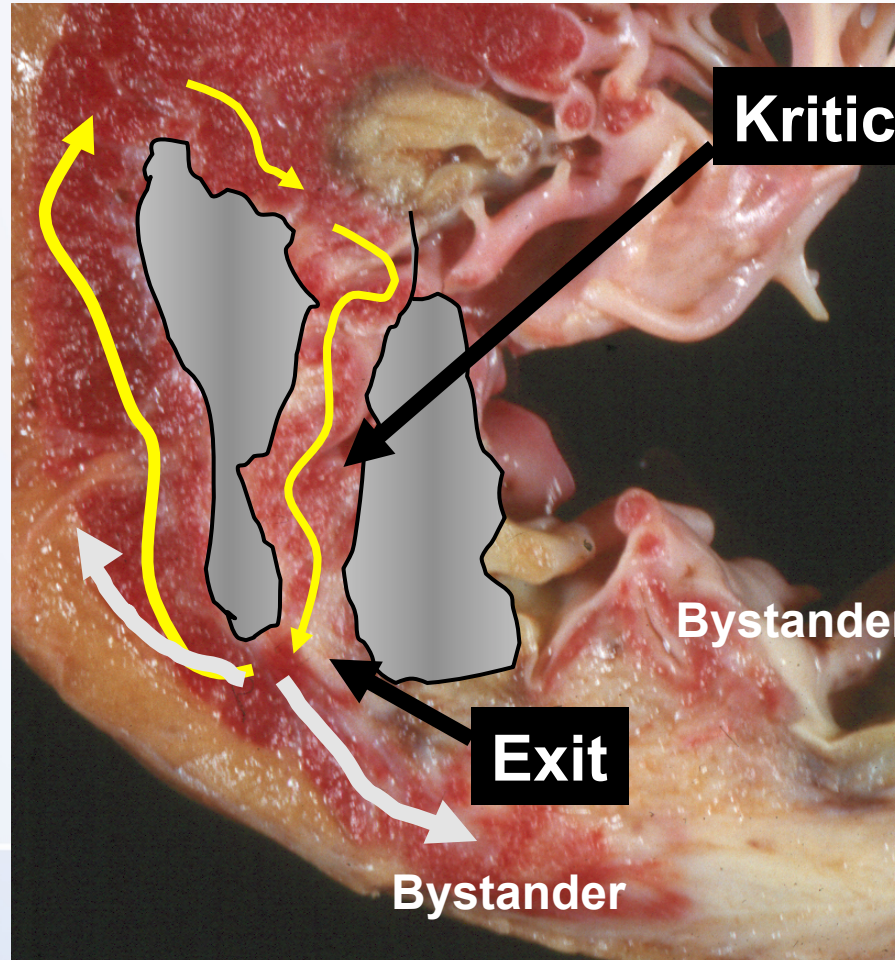
DKMP
LVEF 20 %
Incesantní KT

MKT při organickém onemocnění

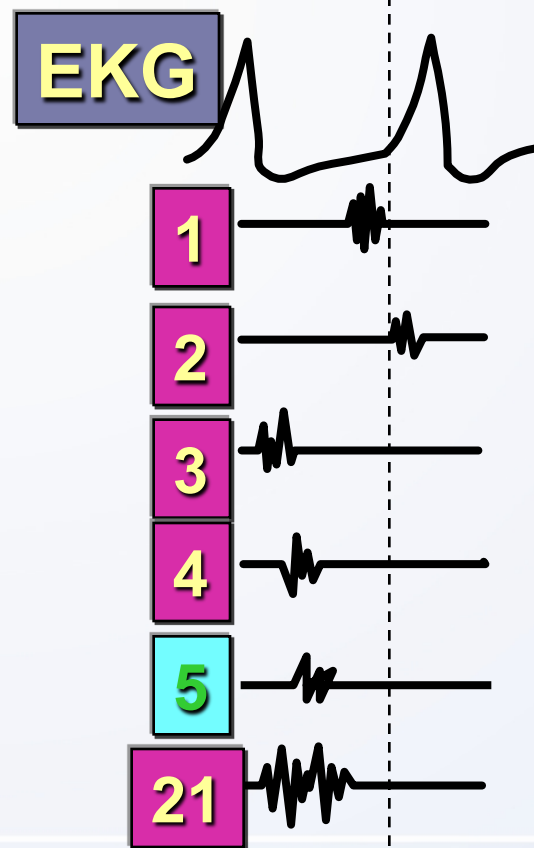
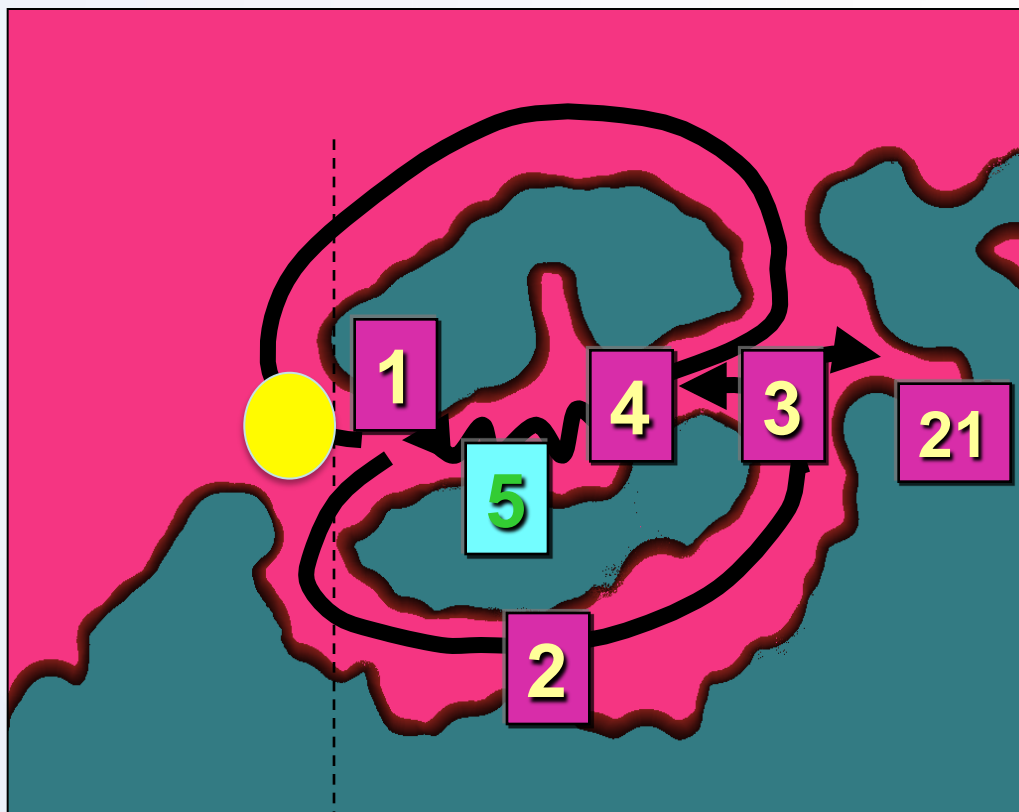
Anatomické substráty



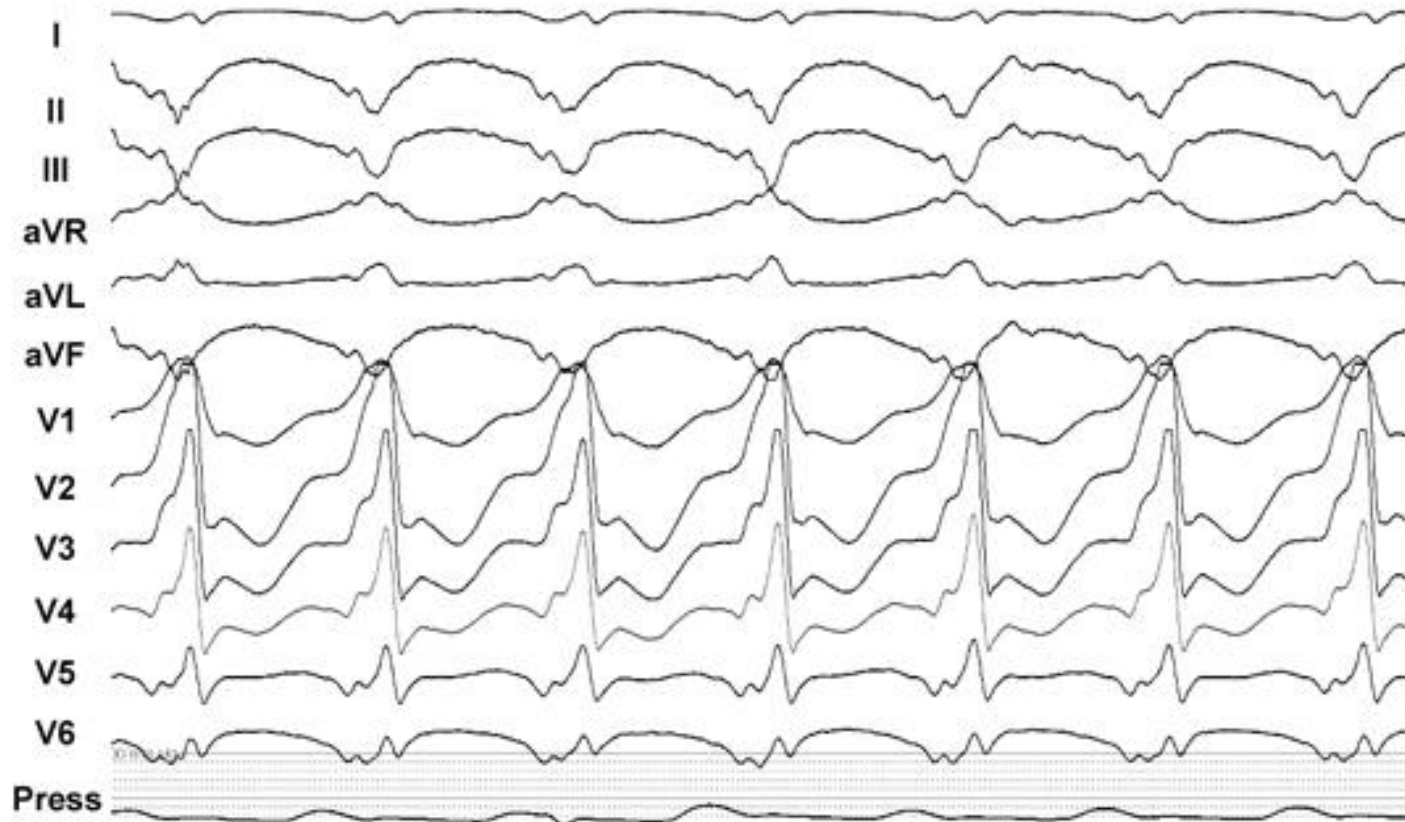Zevní
smyčka



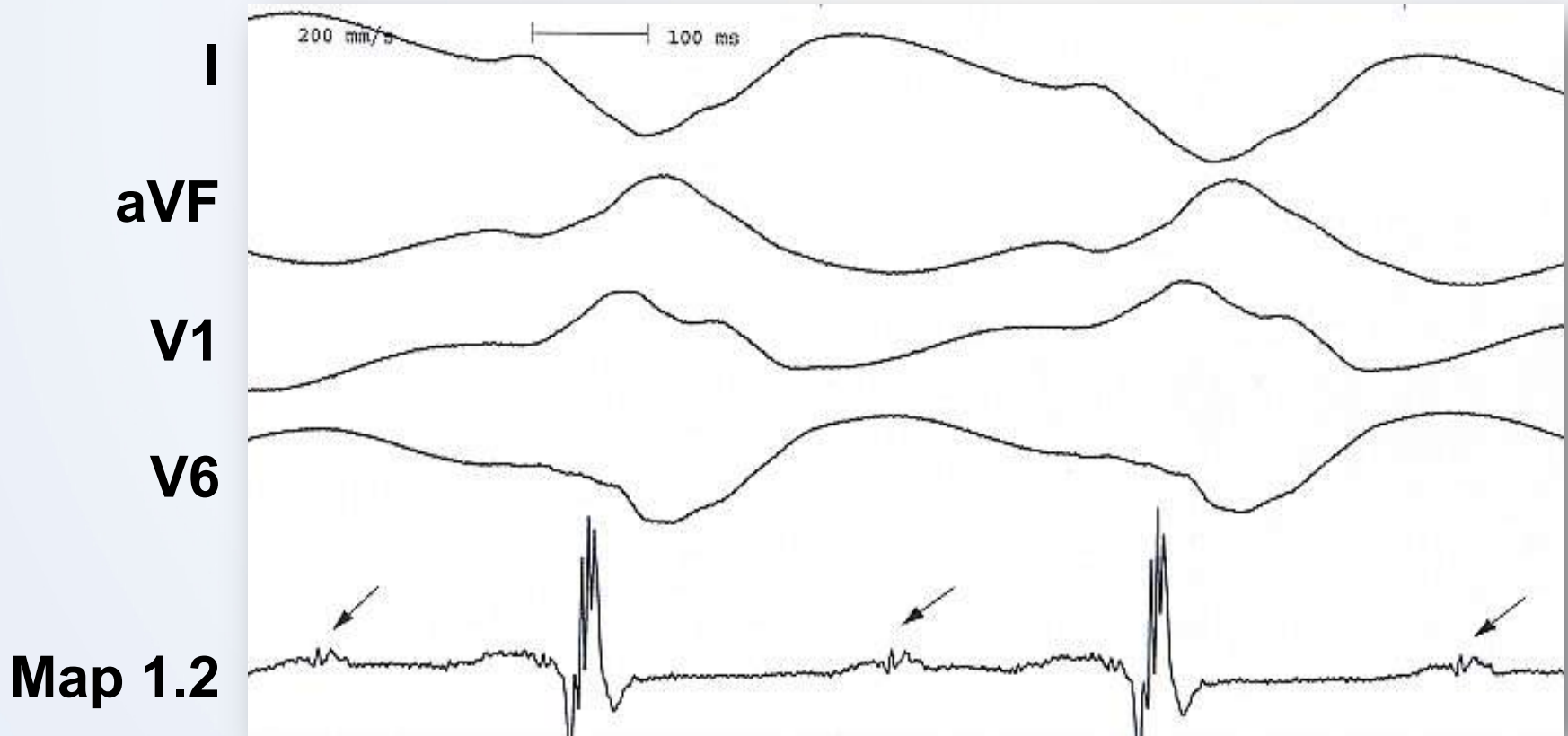
EKG morfologie QRS vypovídá o místě exitu okruhu reentry do normální tkáně



Je exit této KT na hrotě?

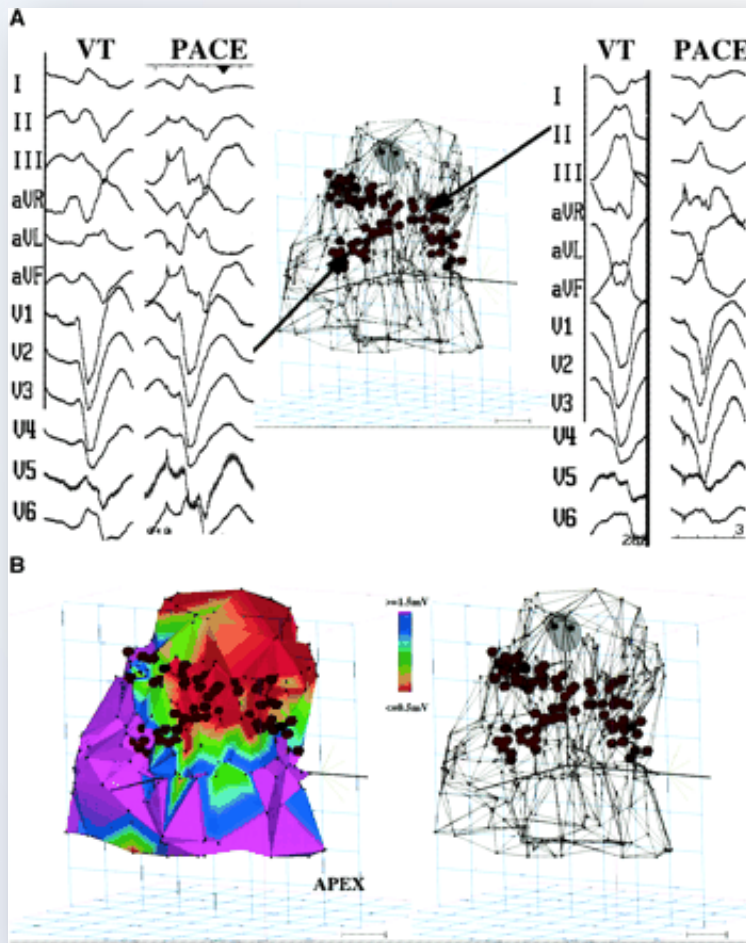


Dříve bylo možné pouze mapování při KT



Middiastolické potenciály

Revoluční koncept – substrátové mapování



Bipolární voltážová mapa

Normální myo 4.8 ± 3.1 mV

Jizva < 1.5 mV

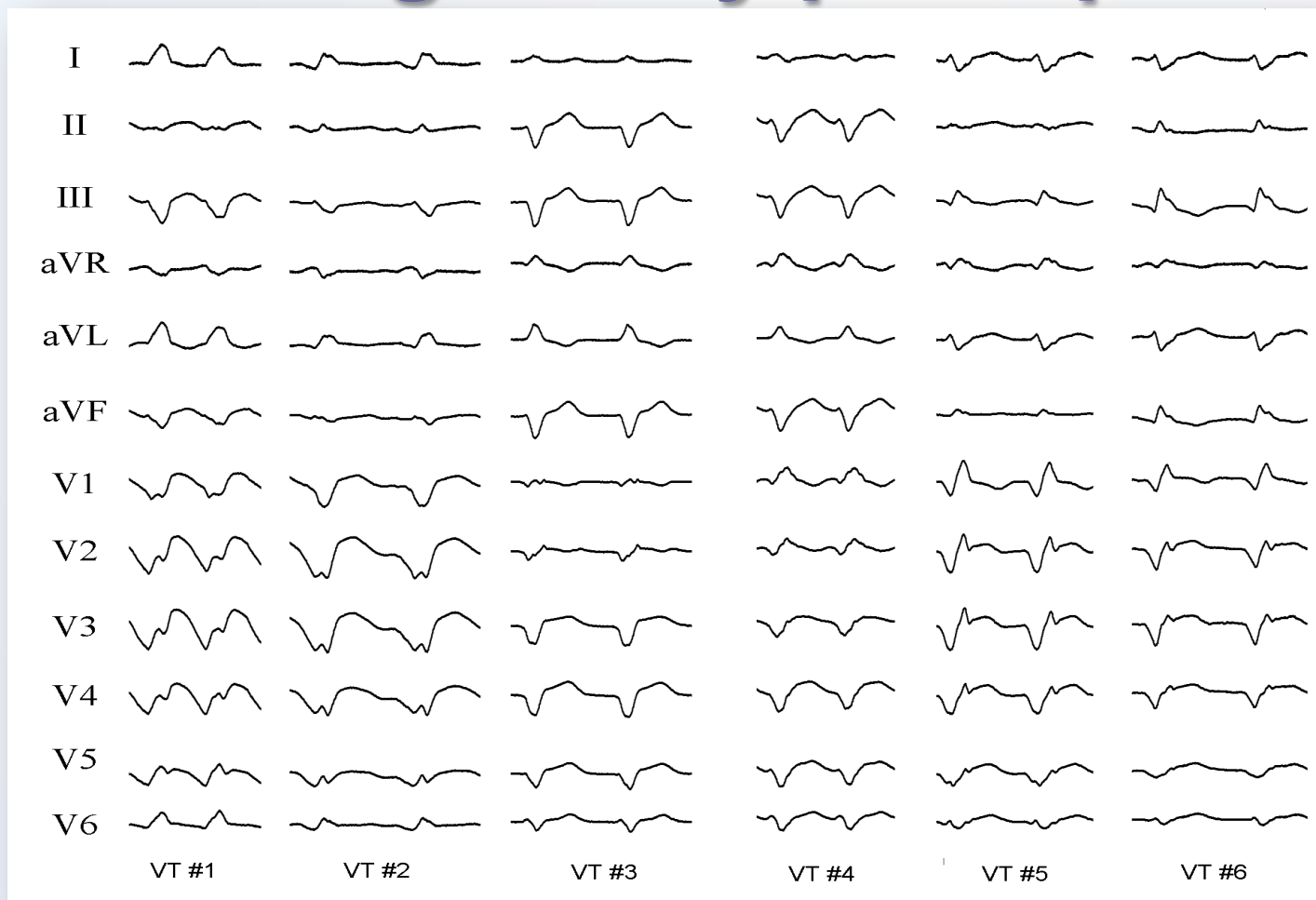
Denzí jizva < 0.5 mV

Hraniční zóna = přilehlá denzí jizvě

9 ICHS pts a 7 KMP pts s
nemapovatelnými KT

Sekvenční RF aplikace 1-2 min při
50-60C k dosažení lineárních lézí
81% bez KT, ostatní kromě 1
zlepšení

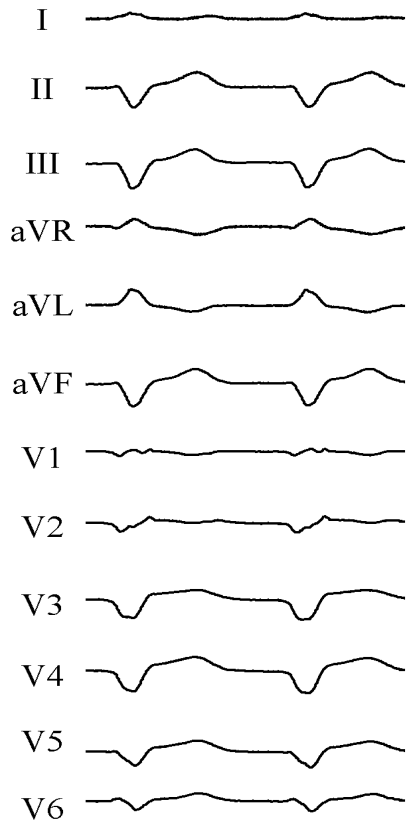
Integrovaný přístup



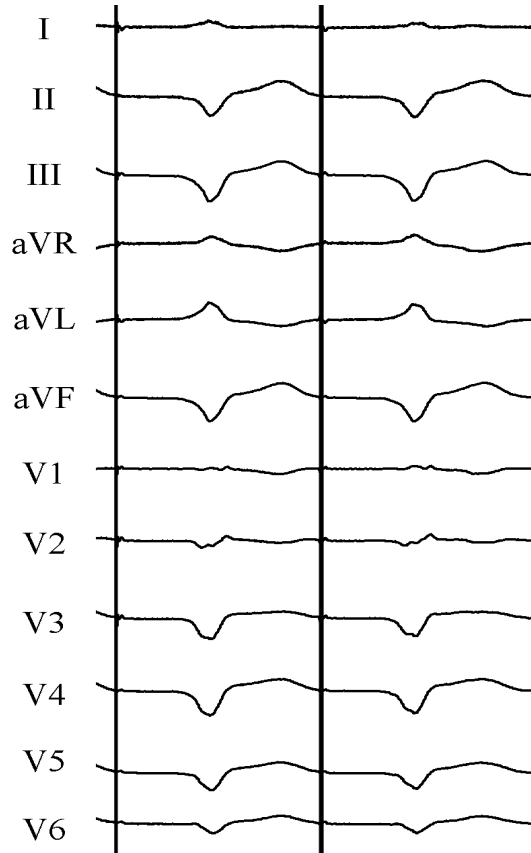
Pacient po IM, opakované terapie z ICD, indukce mnoha typů KT

Mapování při SR

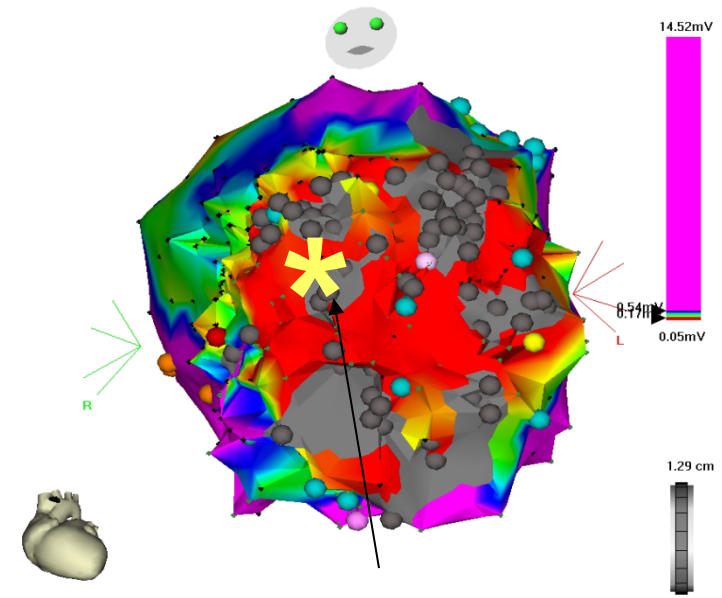
Pacemapping I.



Klinická KT

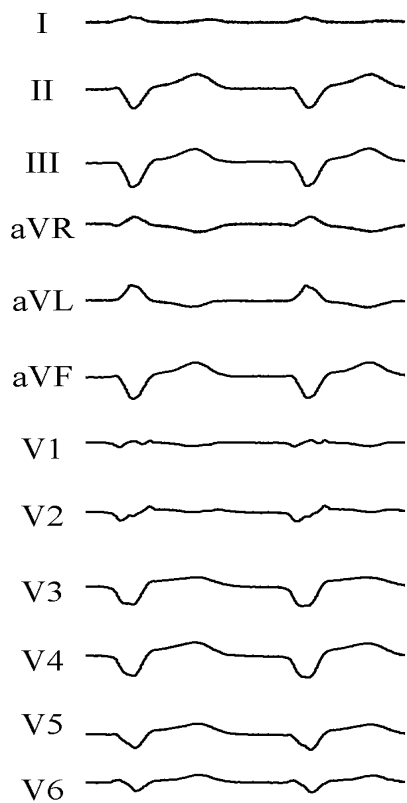


**Pacing s dlouhým
S-QRS intervalem**

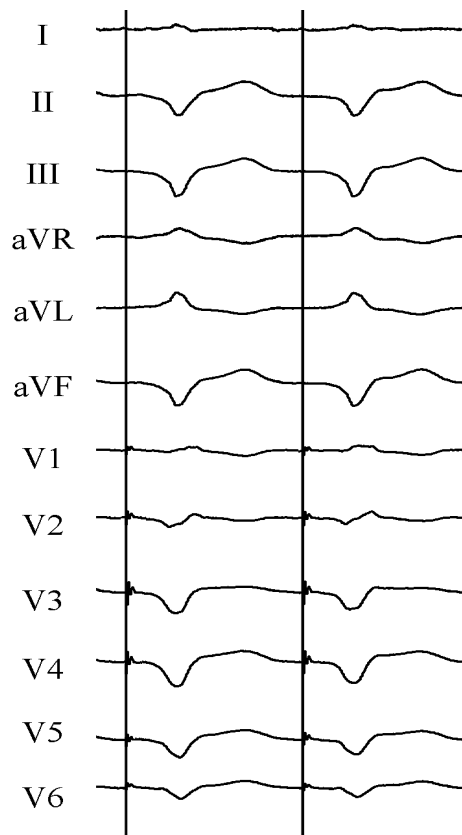


**Místo stimulace v centrální
zóně kritického isthmu**

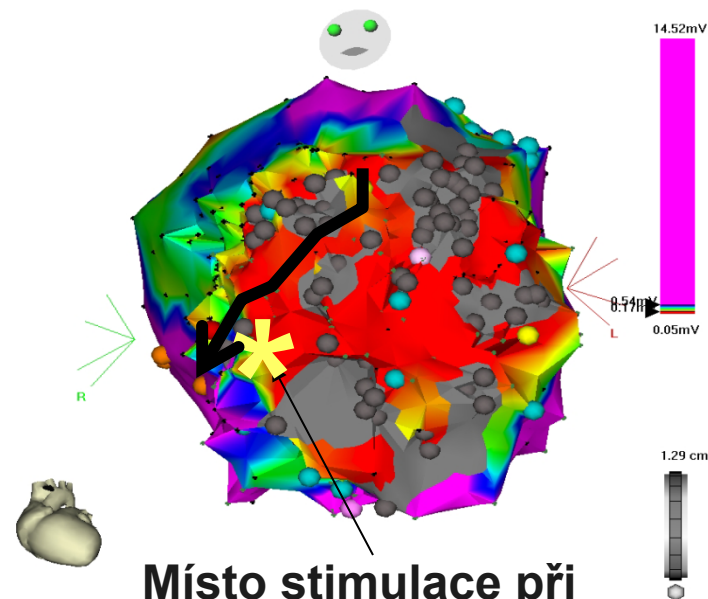
Mapování při SR Pacemapping II.



Klinická KT



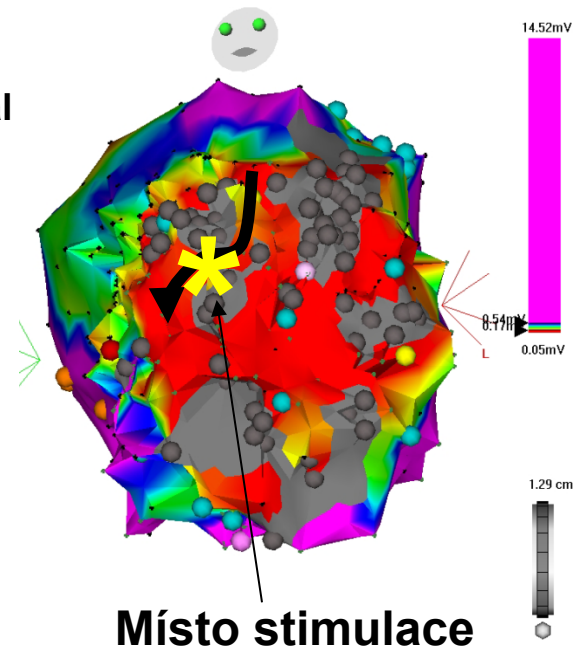
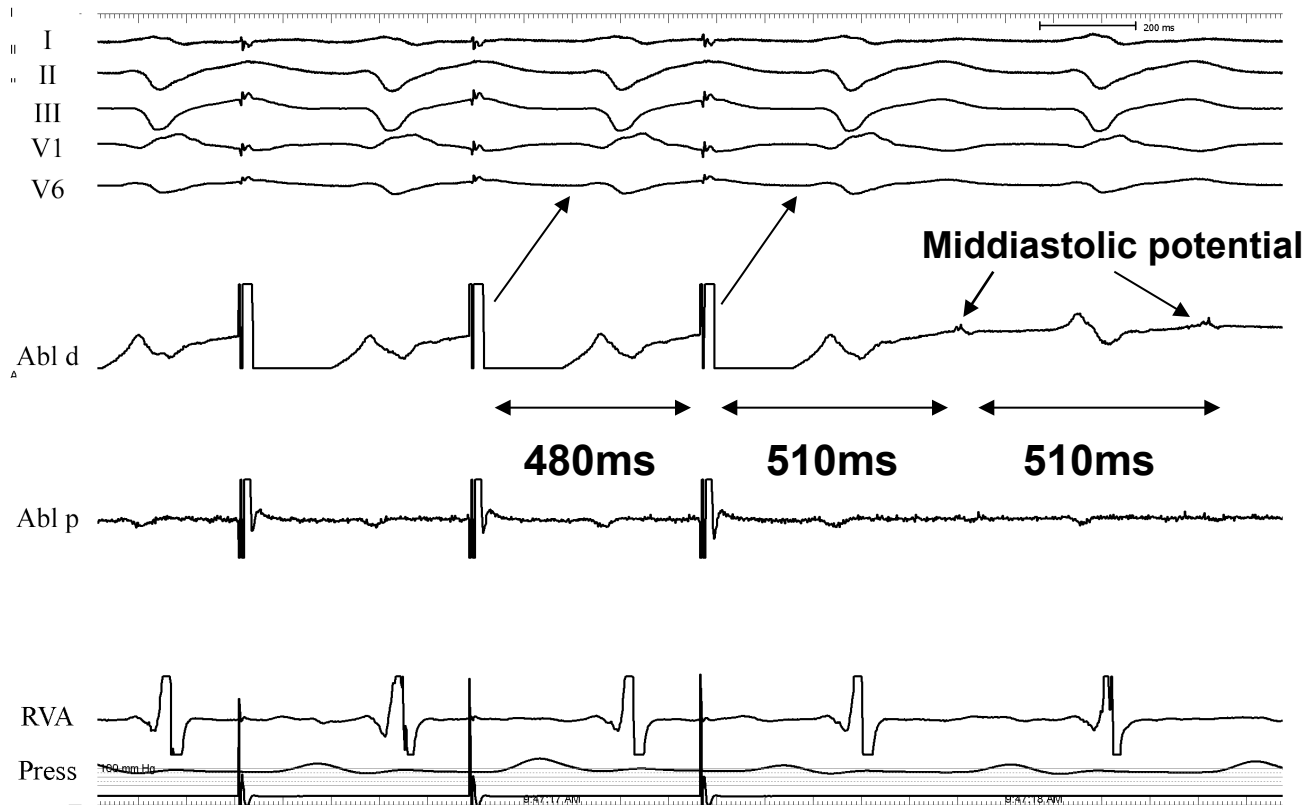
Pacing s kratším S-QRS intervalem



Místo stimulace při
výstupu z kritické zóny

Mapování při tolerované KT

Entrainment mapping



- Centrální zóna – skrytý entrainment, PPI=CL, dlouhý S-QRS interval

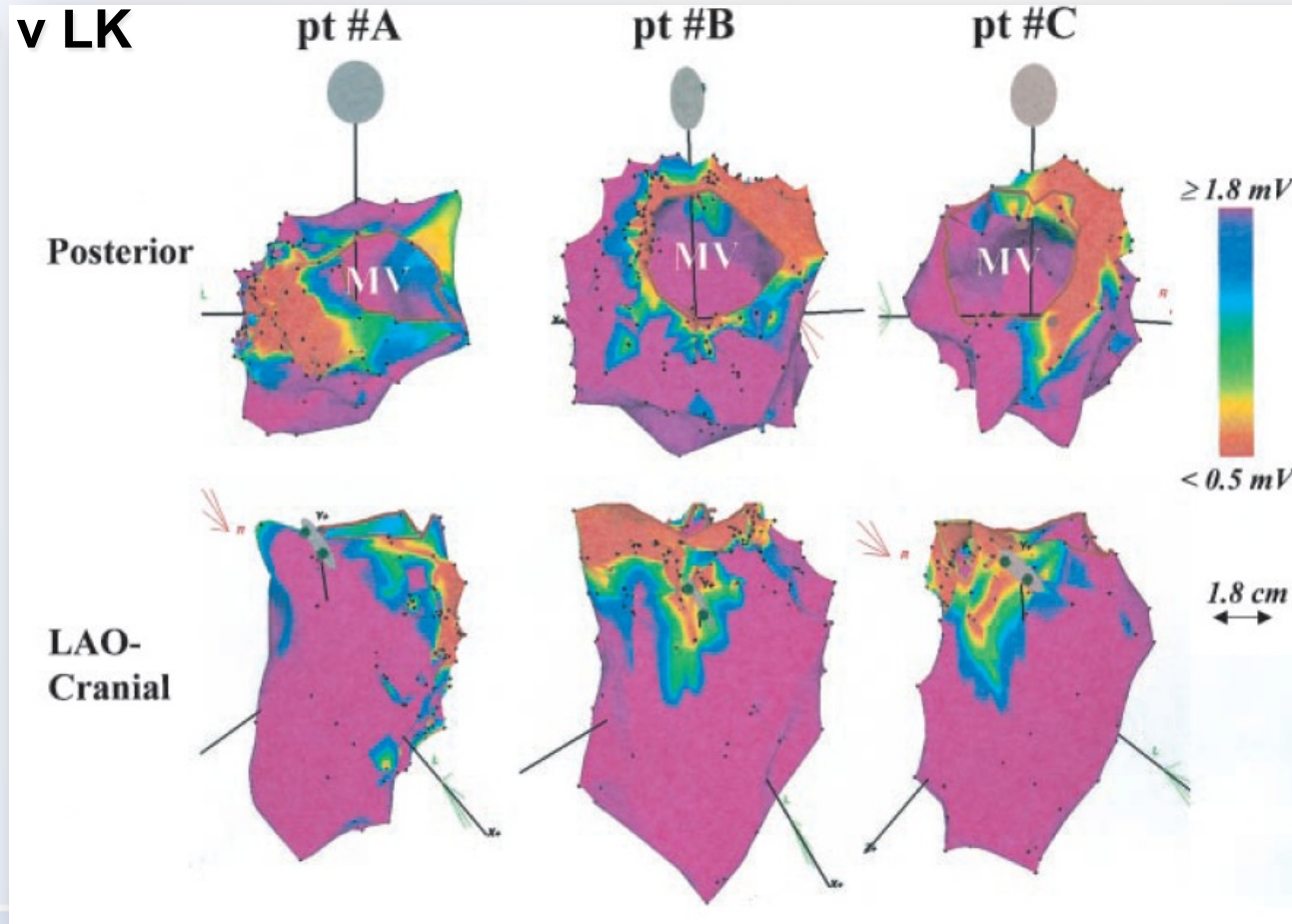
Design ablačních lézí



Benátky

U dilatační KMP je substrát jiný ...

Endokardiální jizva zaujímala < 25% endo povrchu u 14/19 pts
88% z 57 mapovaných KT pocházelo z jizevnaté tkáně lokalizované
bazálně v LK



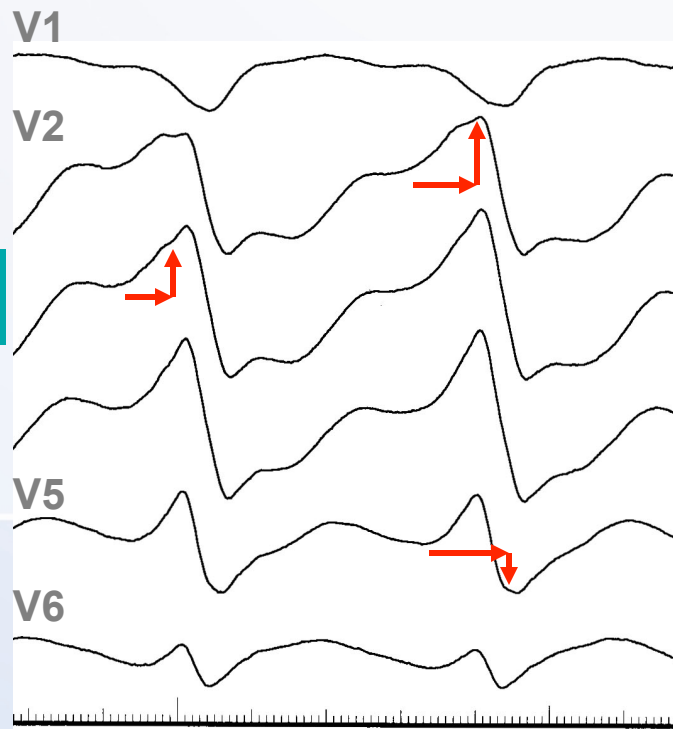
Epikardiální původ?

(Berruezo et al *Circ* 2004;109:1842)

ECG rysy:

- pseudodelta vlna: ≥ 34 ms od počátku QRS k začátku nejrychlejší deflexe ve svodech V1-V6
- QRS počátek-vrchol kmitu R ve V2 ≥ 85 ms
- Prekordiální RS interval > 120 ms


Pseudo-delta



V2 Intrinsicoid deflection

R-S

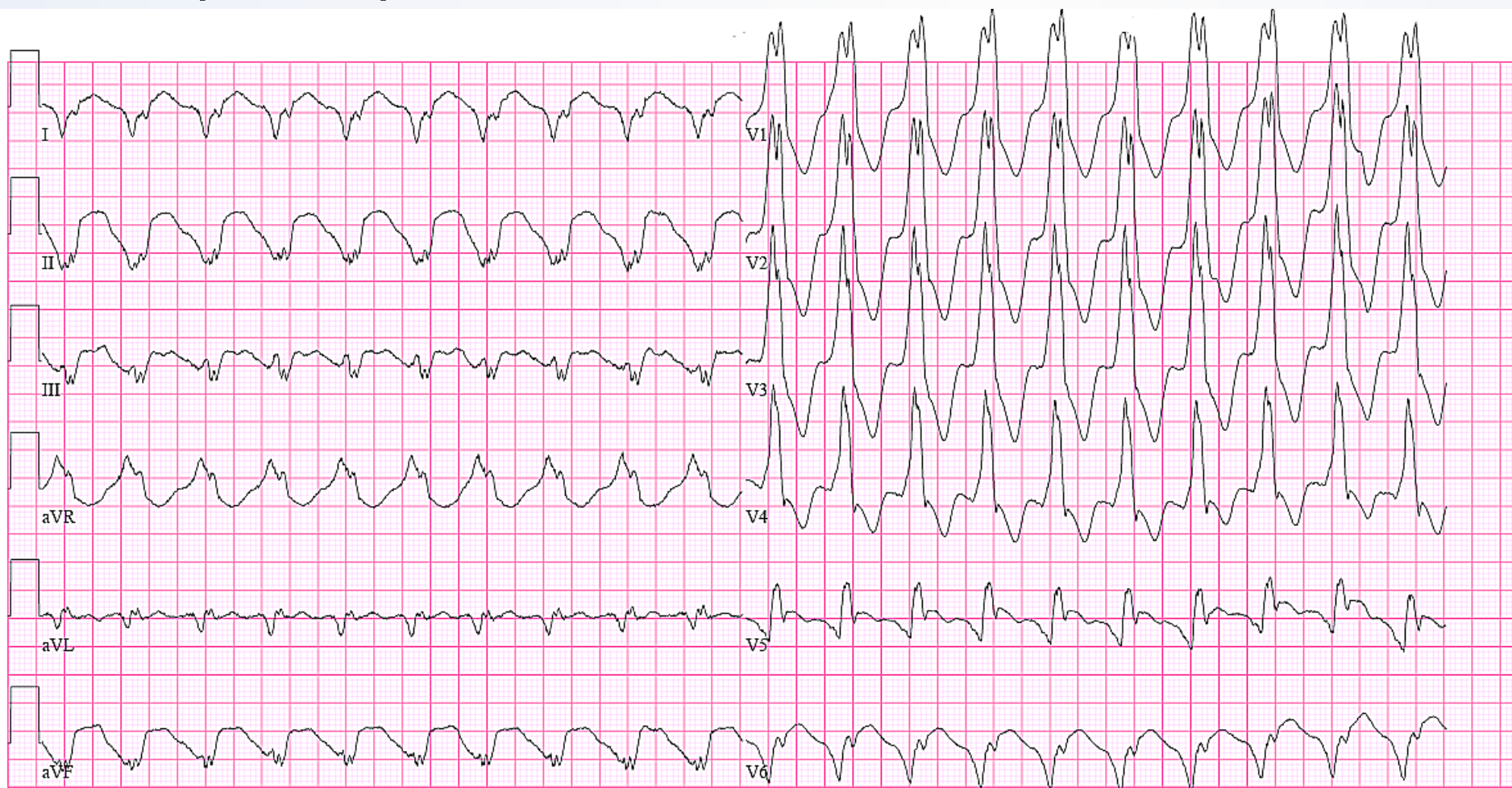
PERIMENTÁLNÍ MEDICÍNY
KARDIOLOGIE



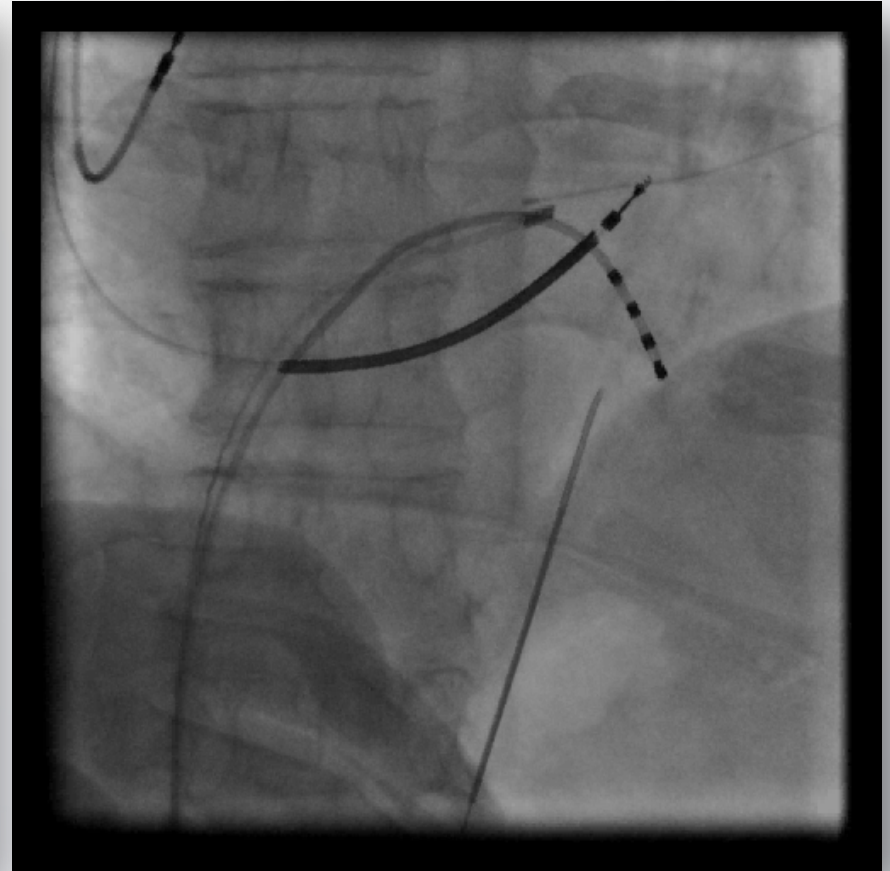
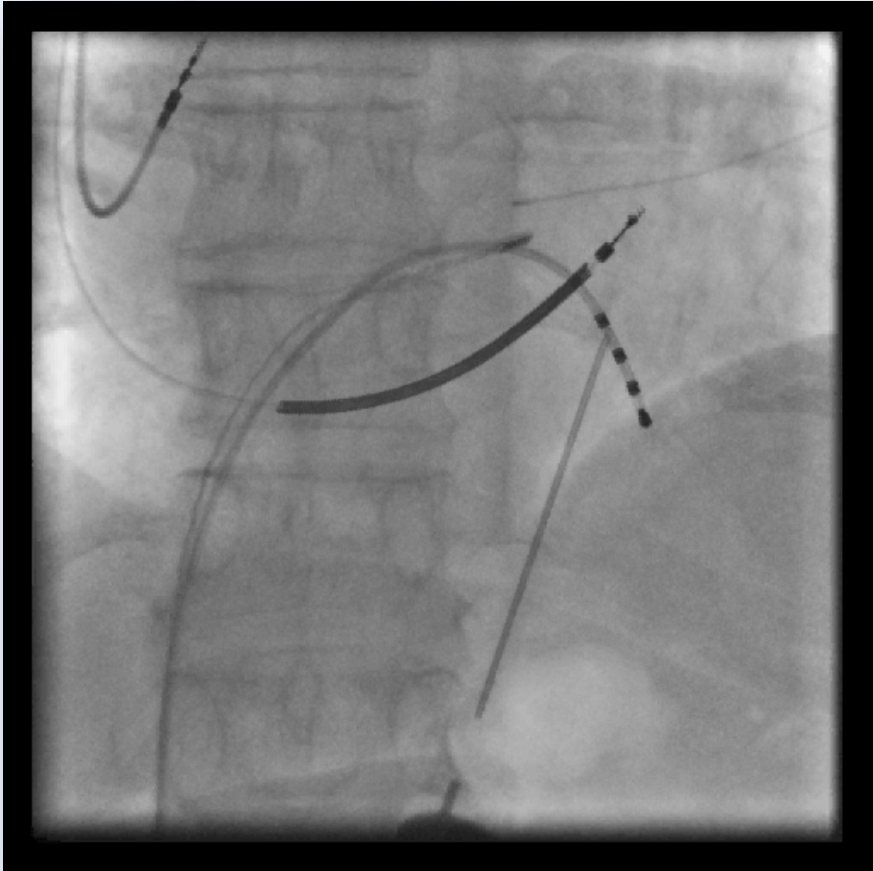
IKE
M

Typický pacient

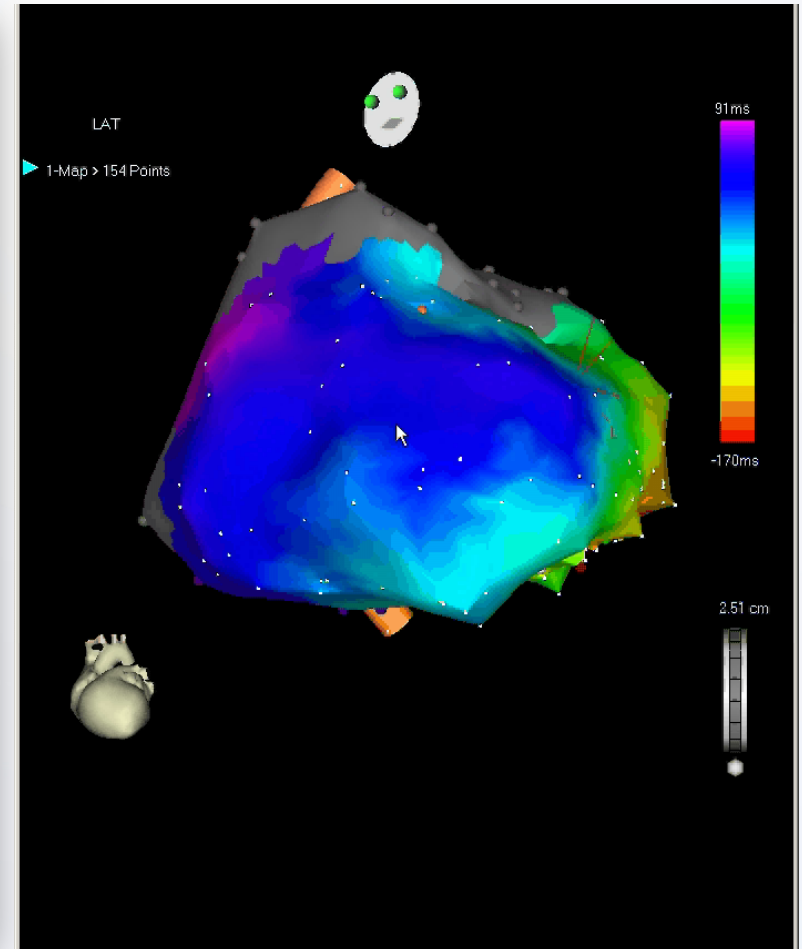
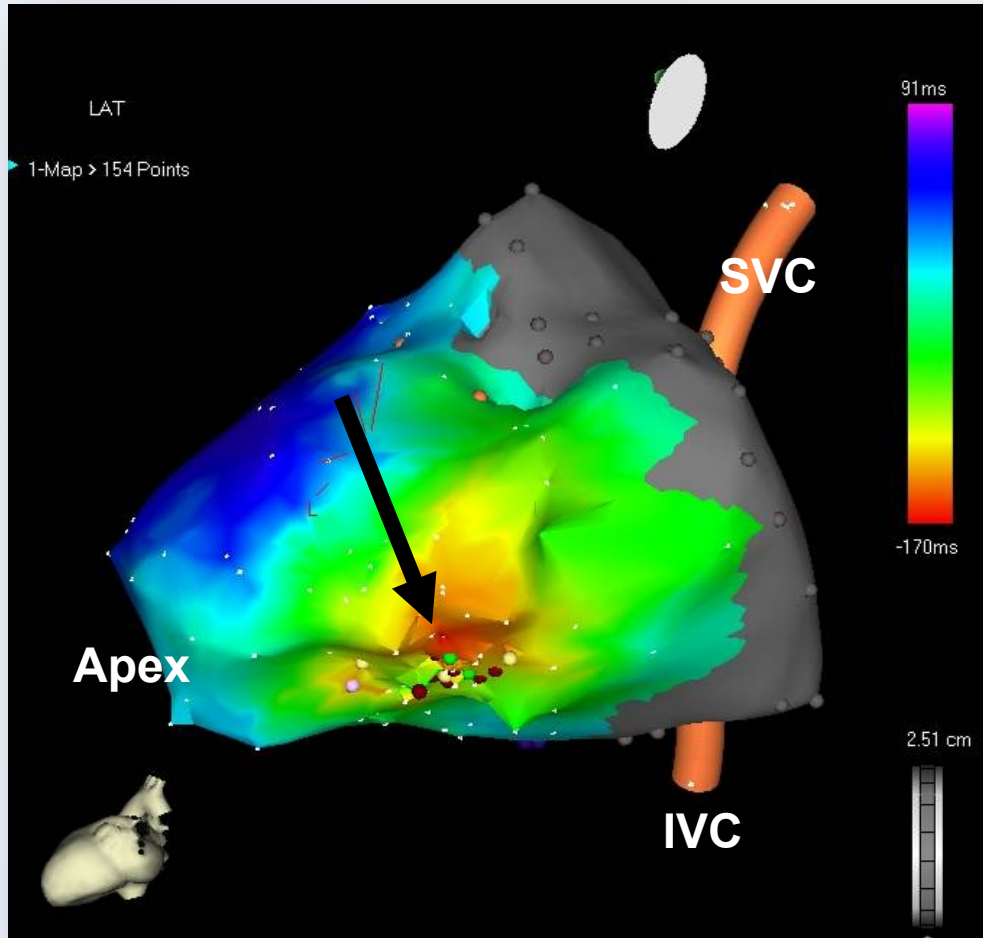
- 65-letý pacient s anamnézou HCMP bez obstrukce, přijatý pro srdeční selhání při incesantní KT (135/min), neúspěšná předchozí RFA



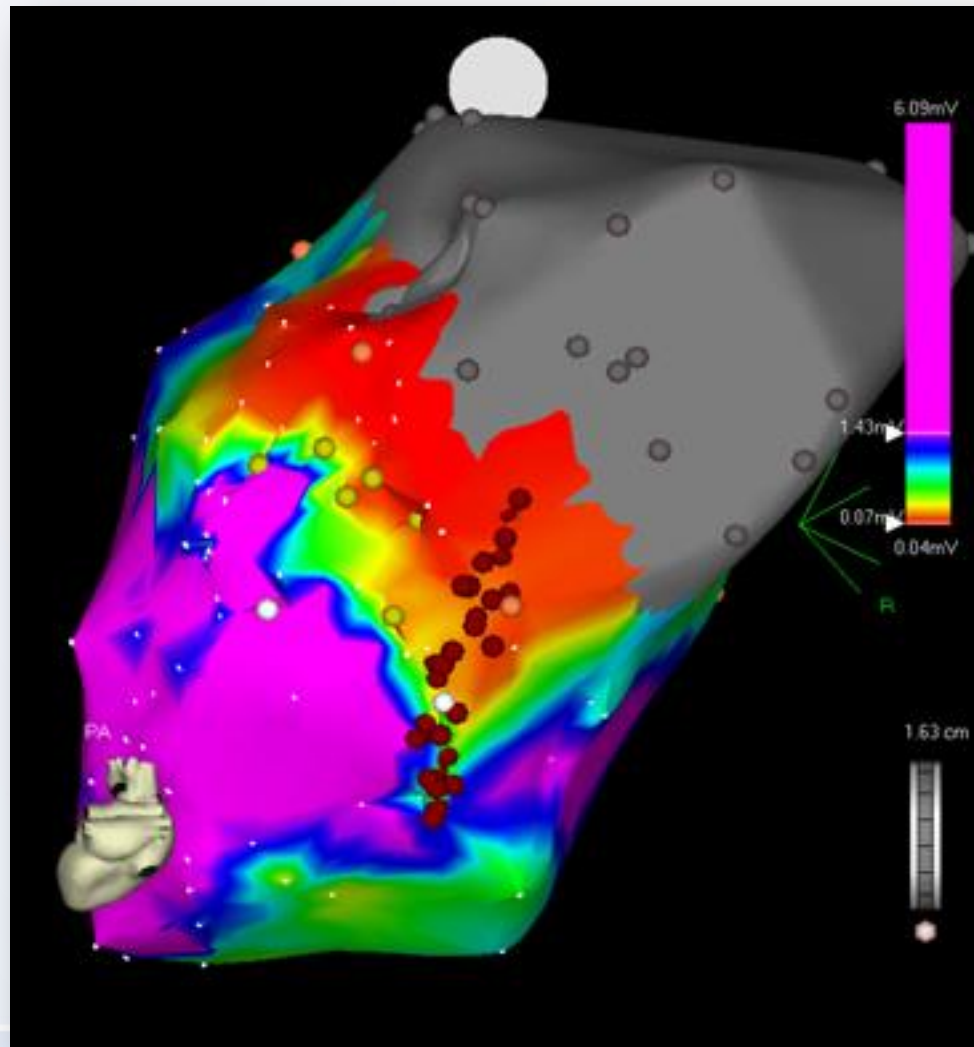
Perikardiální punkce (bez přítomnosti výpotku)

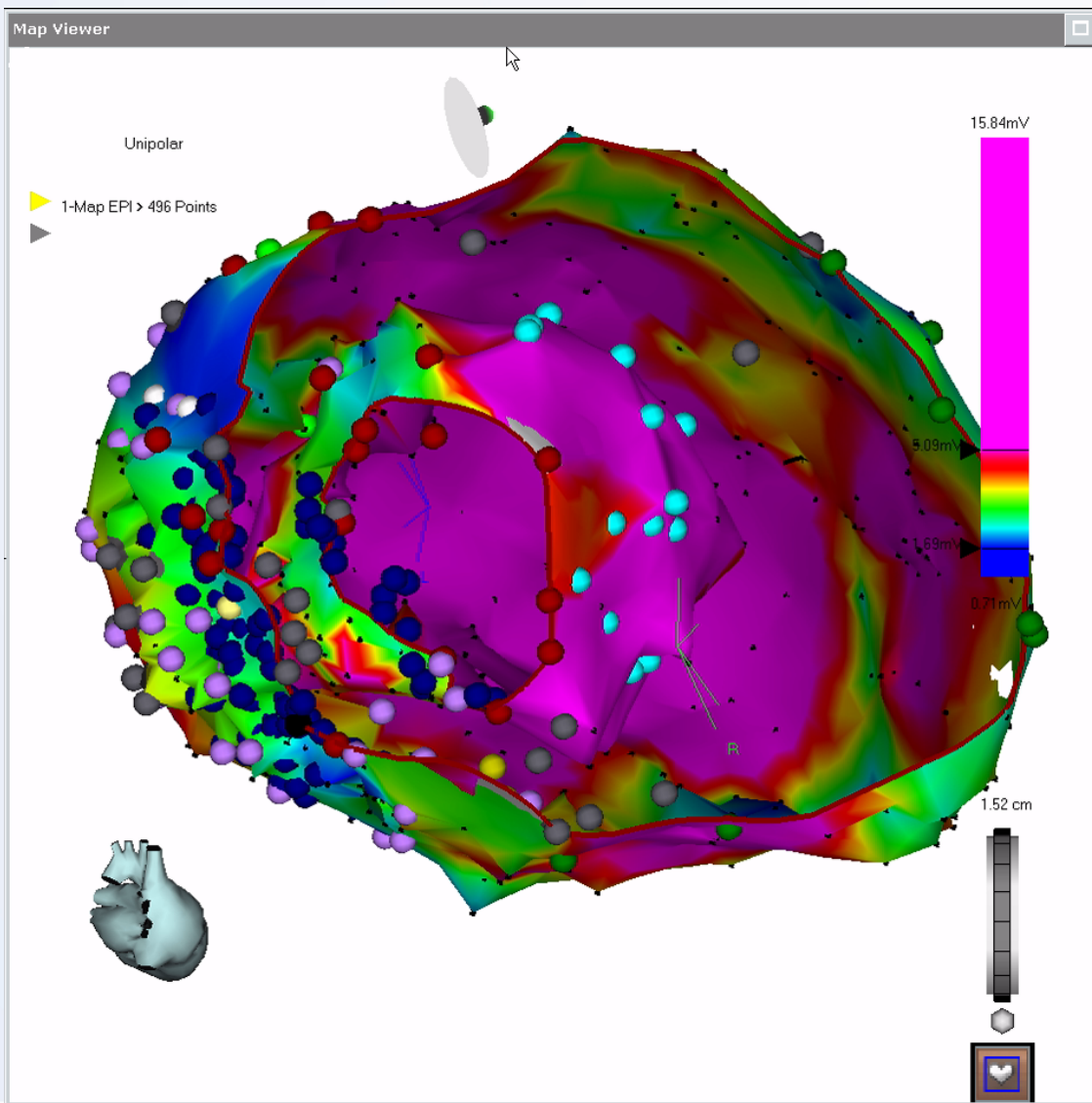


Epikardiálně uložené ložisko




Mapa substrátu u reentry při DKMP





Ukázka epi- endokardiální ablace

Polymorfní komorové tachykardie/FK



Ablace idiopatických PMKT/FK

Mapping and Ablation of Idiopathic Ventricular Fibrillation

Michel Haïssaguerre, MD; Morio Shoda, MD; Pierre Jaïs, MD; Akihiko Nogami, MD;
Dipen C. Shah, MD; Josef Kautzner, MD; Thomas Arentz, MD; Dietrich Kalushe, MD;
Dominique Lamaison, MD; Mike Griffith, MD; Fernando Cruz, MD; Angelo de Paola, MD;
Fiorenzo Gaïta, MD; Mèlèze Hocini, MD; Stéphane Garrigue, MD; Laurent Macle, MD;
Rukshen Weerasooriya, MD; Jacques Clémenty, MD

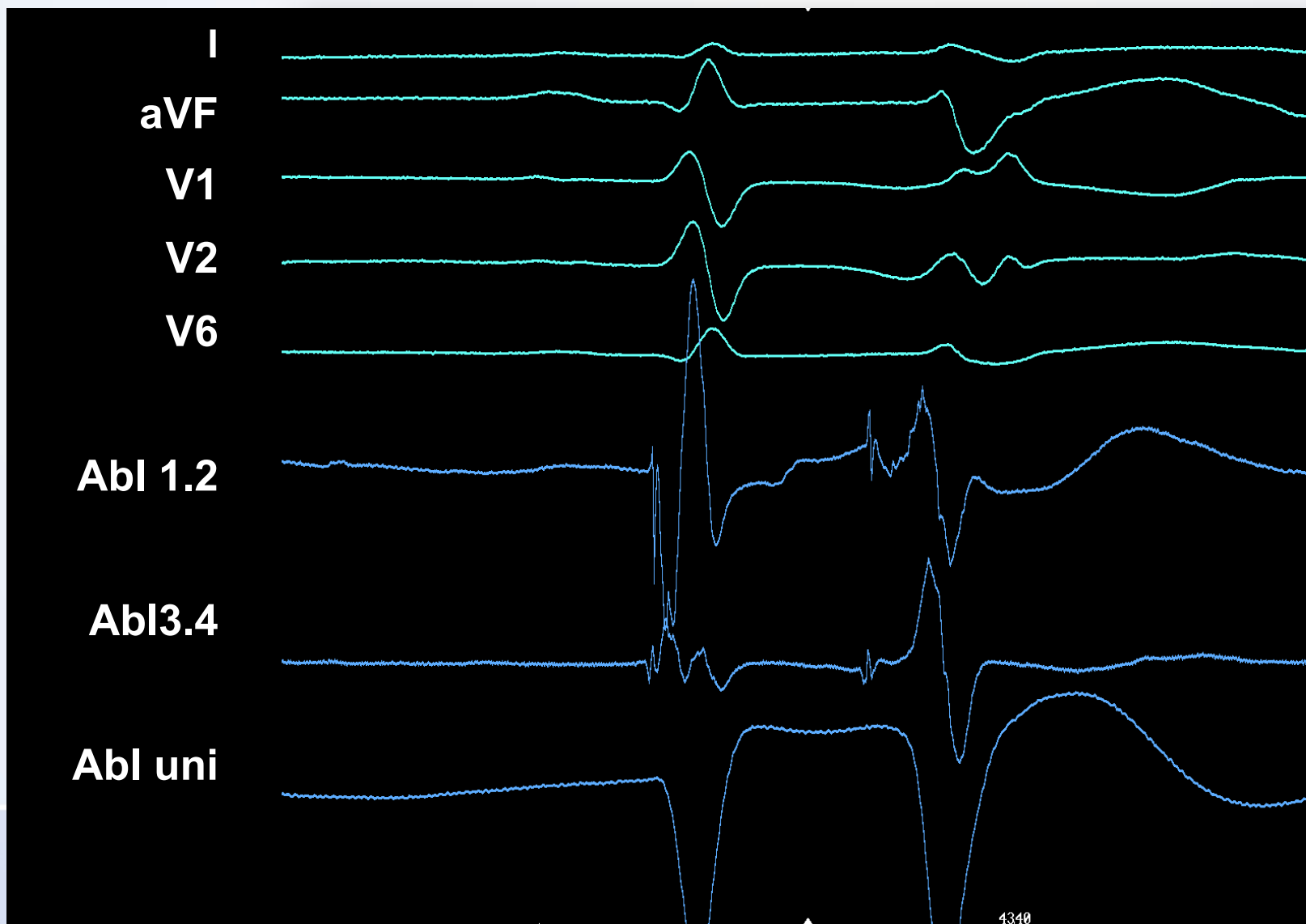
Background—Ventricular fibrillation is the main mechanism of sudden cardiac death. The feasibility of eliminating recurrent episodes by catheter ablation has not been reported.

Methods and Results—Twenty-seven patients without known heart disease (13 men, 14 women, 41 ± 14 years of age) were studied after being resuscitated from recurrent (10 ± 12) episodes of primary idiopathic ventricular fibrillation; 23 had received a defibrillator. The first initiating beat of ventricular fibrillation had an identical electrocardiographic morphology and coupling interval (297 ± 41 ms) to preceding isolated premature beats typically noted in the aftermath of resuscitation. These triggers were localized by mapping the earliest electrical activity and ablated by local radiofrequency delivery. Outcome was assessed by Holter and defibrillator memory interrogation. Premature beats were elicited from the Purkinje conducting system in 23 patients: from the left ventricular septum in 10, from the anterior right ventricle in 9, and from both in 4. The interval from the Purkinje potential to the following myocardial activation varied from 10 to 150 ms during premature beat but was 11 ± 5 ms during sinus rhythm, indicating location at peripheral Purkinje arborization. The premature beats originated from the right ventricular outflow tract muscle in 4 patients. The accuracy of mapping was confirmed by acute elimination of premature beats during local radiofrequency delivery. During a follow-up of 24 ± 28 months, 24 patients (89%) had no recurrence of ventricular fibrillation without drug.

Conclusions—Primary idiopathic ventricular fibrillation is a syndrome characterized by dominant triggers from the distal Purkinje system. These sources can be eliminated by focal energy delivery. (*Circulation*. 2002;106:962-967.)

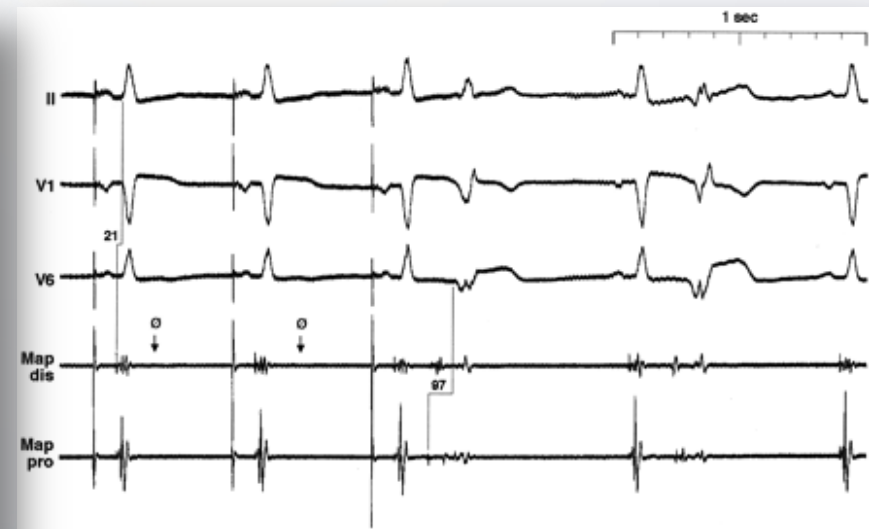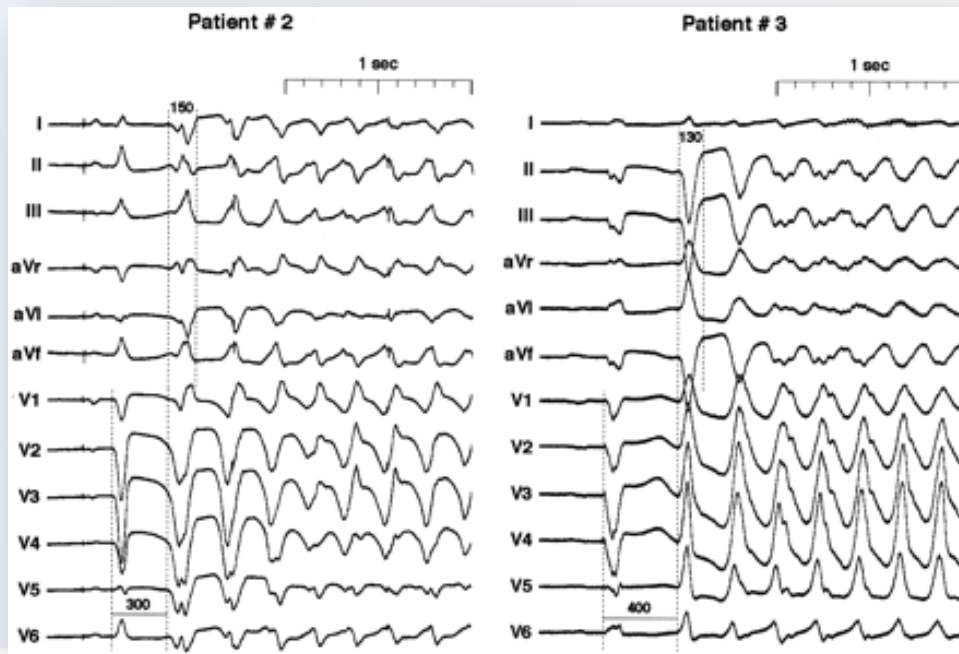
Key Words: ablation ■ death, sudden ■ heart arrest ■ fibrillation ■ mapping

Spouštěcí ložisko



Elektrická bouře časně po IM

- 4 pts s epizodami FK navzdory revaskularizaci a podávání léků
- Ostré, vysokofrekvenční potenciály podobné Purkyňovým potenciálům předcházející KES
- Ohnisko KES blízko okrajové zóny MI
- 6-30 aplikací RF potlačilo aktivitu ložisek a odstranilo lokální Purkyňovy potenciály
- 33,14,6, a 5 měsíců byli pacienti bez recidivy



Purkyňovy potenciály na místě vzniku KES

Bänsch D et al. Circulation 2003;108:3011

INSTITUT KLINICKÉ A EXPERIMENTÁLNÍ MEDICÍNY
KLINIKA KARDIOLOGIE



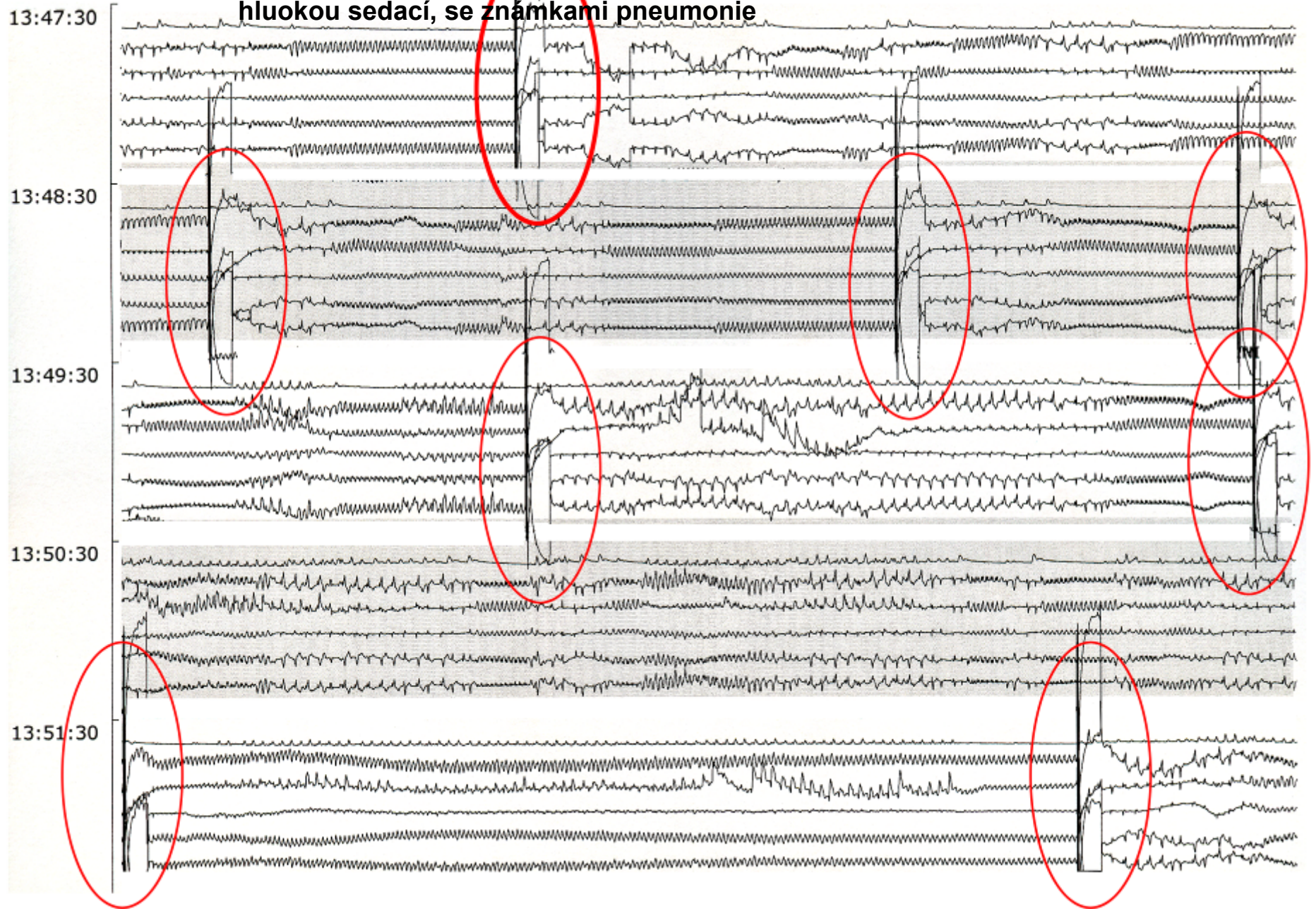
Naše zkušenosti s ablací fokálních zdrojů fibrilace komor při ICHS

- 17 pts s fokálně spouštěnou pKT/FK
- 11 časně po IM, 4 oddáleně, 2 po resvaskularizační operaci
- Úspěšná ablace v16/17 (94%)

- Průměrná doba výkonu 127 ± 52 min, skia 18 ± 10 min
- 7 časné rekurence (různé místo), 1 přechodně, 4 reablace, 2 zemřeli (1 multiorgánové selhání, 1 EMD+výpotek po zavedení stimulační elektrody)
- Sledování 29 ± 14 měs (všichni ICD, BB, 4 amiodaron)
 - **13/15 akutních přeživších nemělo recidivy (87%)**
 - 1 měl recidivu z jiného zdroje za 6 měsíců
 - 1 epizodu monomorfní kT po 2 letech
 - Úspěšná reablace v obou případech
 - 3 pts zemřeli na progresi srdečního selhání

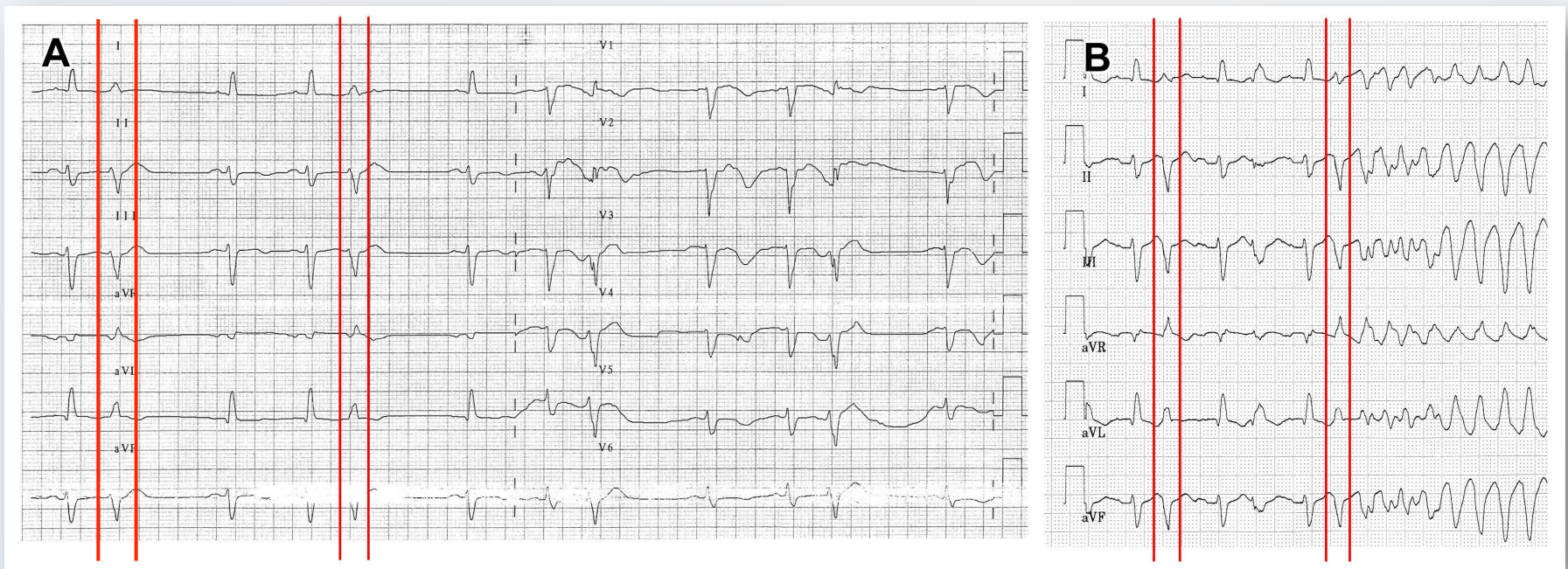
65-letá pacientka, týden po opakované PCI RIA pro trombozu stentu s aneurysmatem hrotu LK a semialigním trombem, léčená amiodaronem, UPV a hluokou sedací, se známkami pneumonie

17. červenec 2006



Fokálně spouštěná fibrilace komor ICHS, stp. infarktu myokardu

- PMKT/FK spouštěné „úzkými“ KES s krátkým vazebným intervalem



Elektrická bouře

- Výskyt 3 a více oddělených epizod KT nebo FK během 24 hodin

Credner SC, et al. J Am Coll Cardiol 1998;32:1909-1915

Sesselberg HW, et al. Heart Rhythm 2007;4:1395-1402


Hohnloser SH, et al. Eur Heart J 2006;27:3027-3032


Israel CW, et al. Ann Noninvasive Electrocardiol 2007;12:375-382

- Diskuse o zařazení incesantní KT nebo 5 min intervalu mezi epizodami jako součásti definice

Exner DV, et al. Circulation 2001;103:2066-2071.

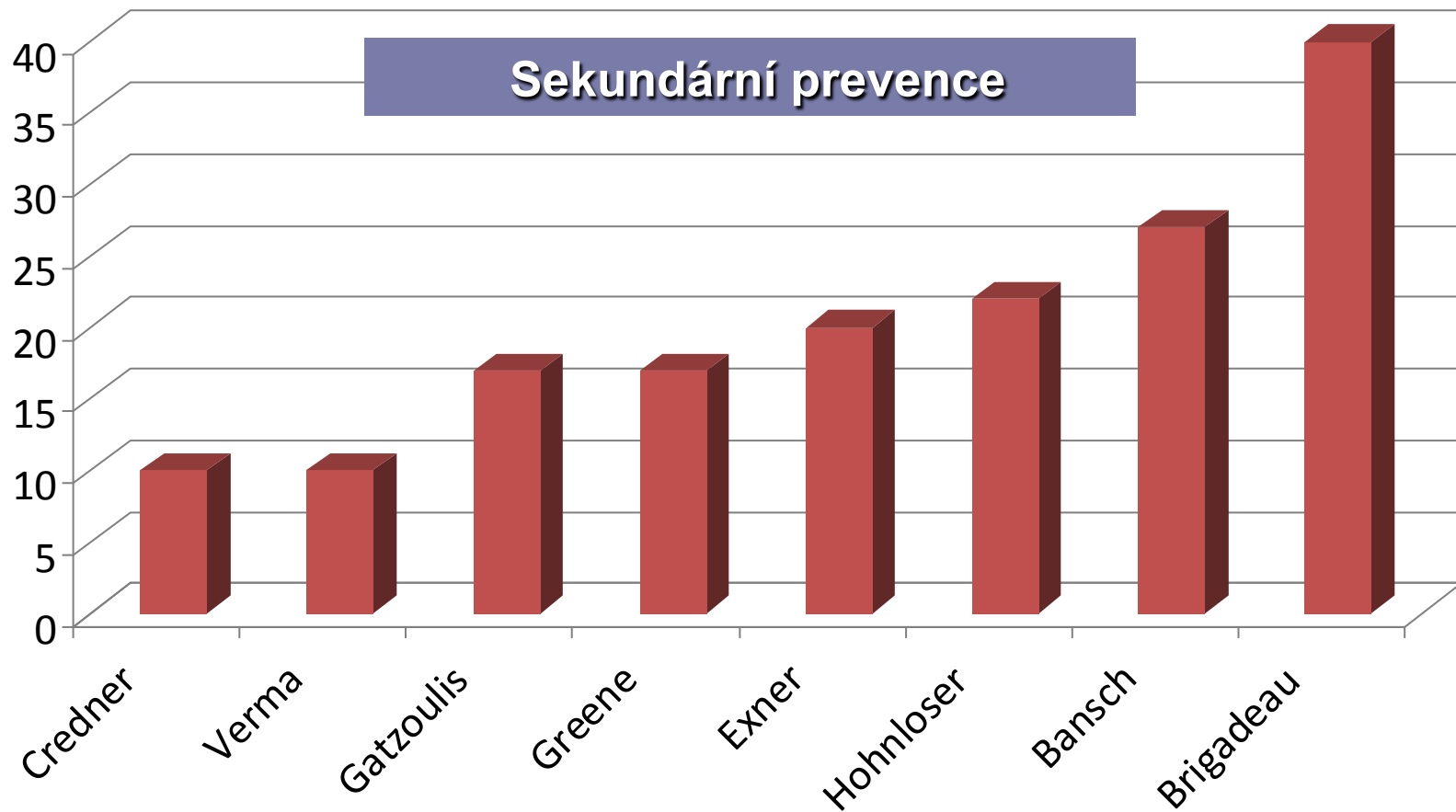
I Gatzoulis KV, et al. srael CW, et al. Europace 2005;7:184-192.





Elektrická bouře při incesantní monomorfní KT

Incidence EB u nemocných s ICD



•Nižší incidence u primárně profylaktické skupiny (4.5 % v MADIT II)

Typ arytmie při EB

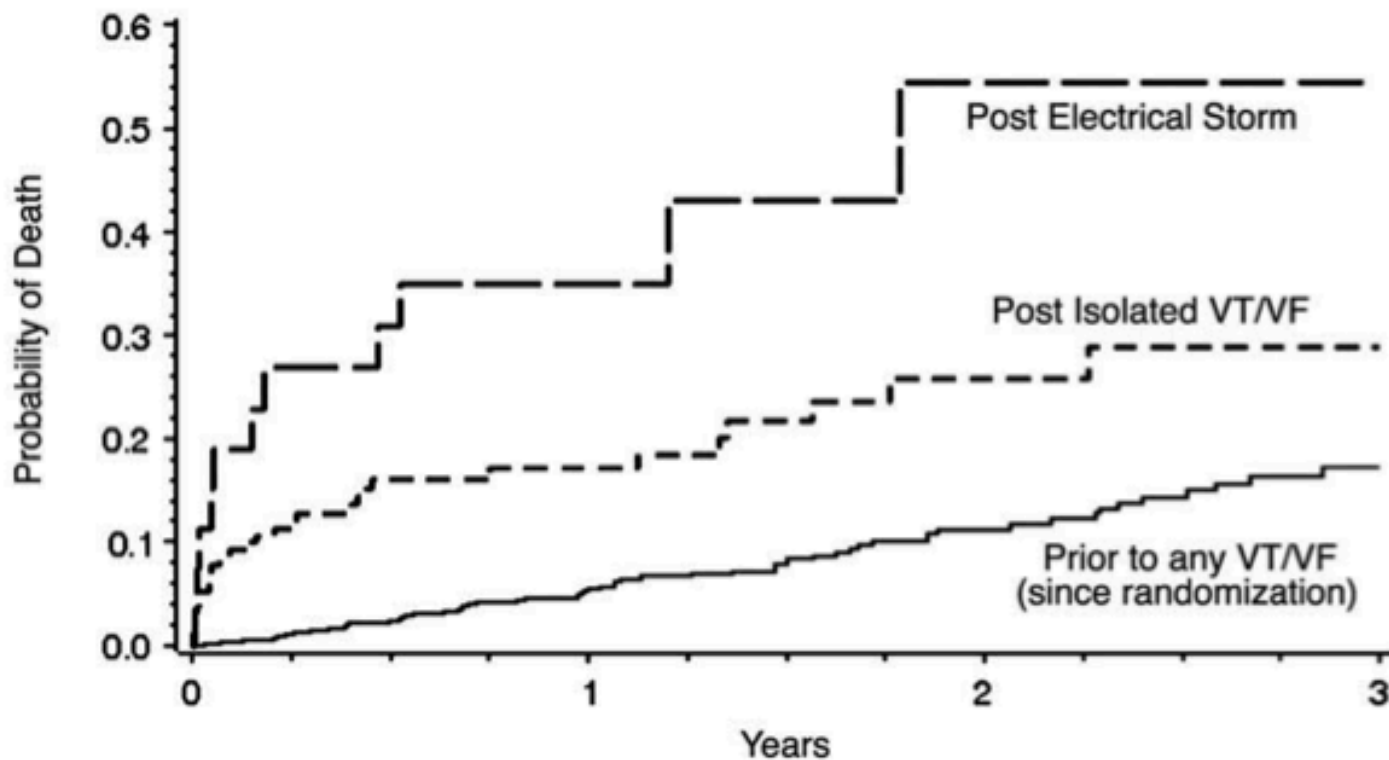
Table 2. Arrhythmias and Therapies During Episodes of ES

	ES Arrhythmias	No. of VT/VF Episodes per ES	ES Therapies
Fries ²¹	Majority VT, percentages not listed	NA	43% with ATP only, 25% shock, 23% shock and ATP
Credner et al ⁵	64% VT, 21% VF, 14% VT + VF	Mean = 17 ± 17 (range, 3 to 50)	NA
Greene et al ¹⁶	97% VT, 3% pVT	Mean = 55 ± 90 m (range, 4 to 465)	23% shocks only, 77% ICD
Bansch et al ¹⁴	86% VT, 8% pVT/VF, 4% VTs	Median = 19 (range, 4 to 440)	
Exner et al ¹¹	86% VT, 14% VF or VT + VF	Median = 4 (range, 1 to 15)	46% shocks only, 28% ATP only, 26% shocks and ATP
Verma et al ¹⁹	52% VT, 48% VF	NA	5 ± 5 shocks
Stuber et al ¹⁵	93% VT, 7% pVT	Mean = 10 ± 10 (range, 1 to 40)	31% ICD shock only, 19% ATP followed by shock, 50% ATP only
Gatzoulis et al ¹³	NA	NA	ATP 21 ± 33 per ES episode, Shocks 8 ± 4 per ES episode
Hohnloser et al ¹⁷	91% VT, 9% VF, 0% VT + VF	Median = 5 (range, 3 to 11)	7% ICD shock only, 70% ATP only, 23% shocks and ATP
Brigadeau et al ²⁰	88% VT, 12% VF, 0% VT + VF	Range = 2 to ≥15	18% shocks only, 26% ATP only, 56% shocks and ATP
Serfaty et al ¹⁸	78% VT, 22% VF	NA	NA

52-97 % během monomorfní KT, 72 % v průměru

indicates polymorphic VT.


Prognostický význam EB



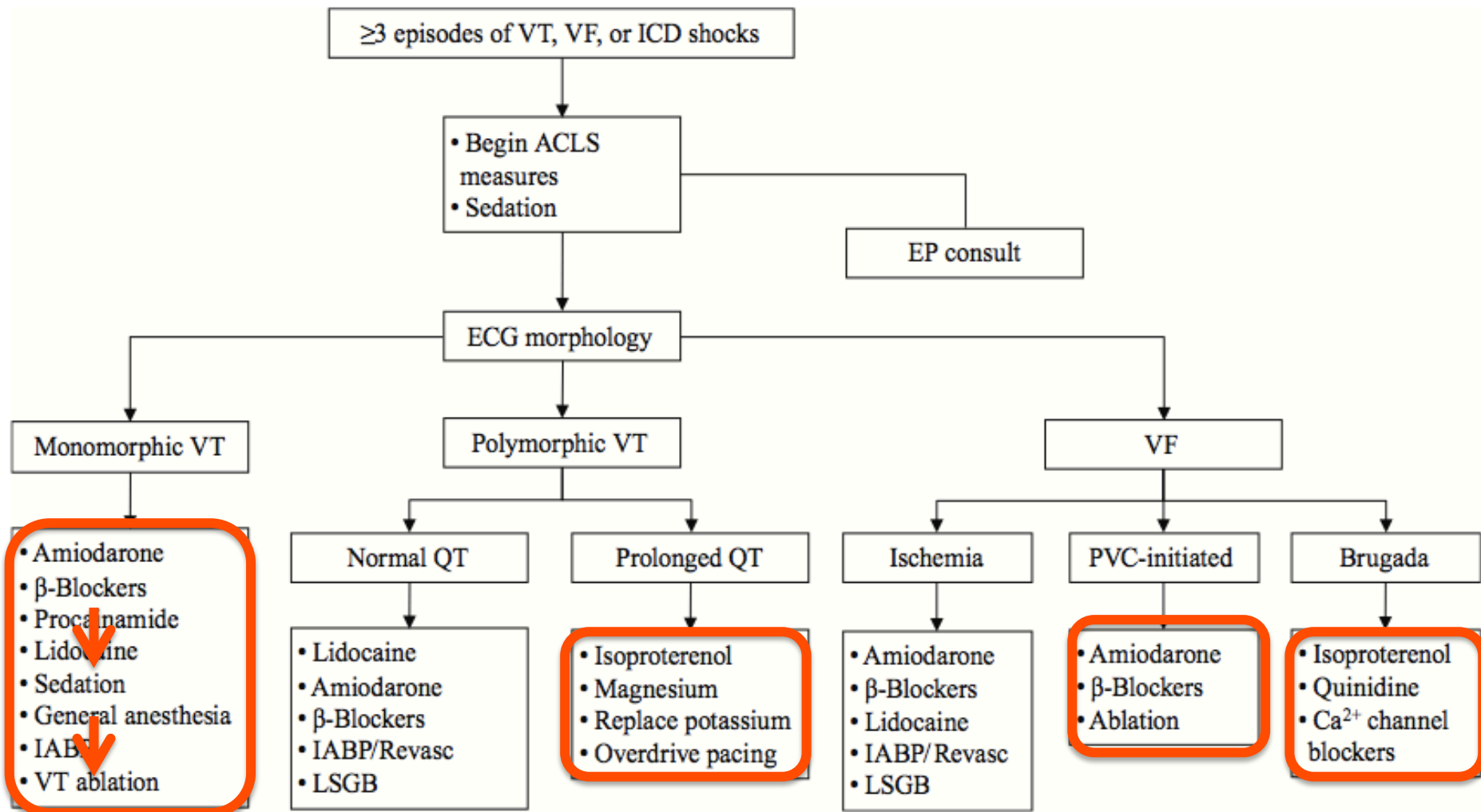
PATIENTS AT RISK				
	0	1	2	3
Electrical Storm	27	9 (0.35)	3 (0.55)	2 (0.55)
Isolated VT/VF	156	67 (0.17)	28 (0.26)	6 (0.29)
Prior to any VT/VF	719	419 (0.08)	206 (0.11)	75 (0.17)

Elektrická bouře: léčebné možnosti

- Léčb odstranitelných příčin:
 - Korekce hypokalémie, ischemie, CHSS, léky
- Hluboká sedace – arteficiální ventilace
- Farmakoterapie:
 - Betablokátory
 - i.v. amiodaron
- Overdrive pacing, optimalizace ATP (ICD)
- Nefarmakologická léčba
 - Katetrizační ablace
 - Chirurgická ablace
 - Mechanická podpora, HTx

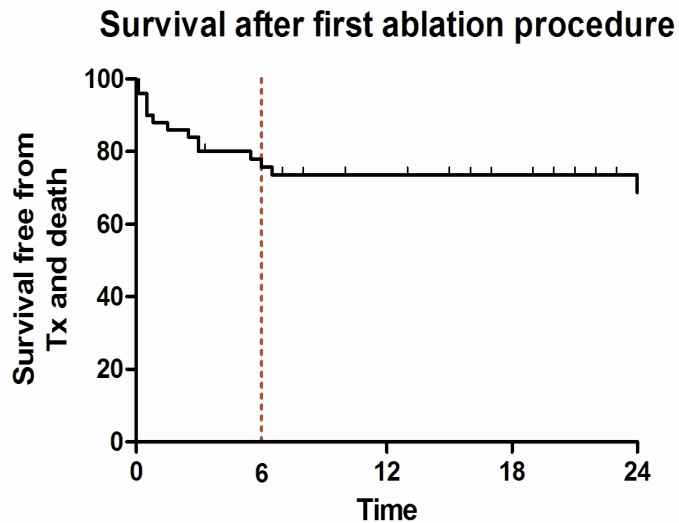


Specifické postupy při EB



Katetrizační ablace při elektrické bouři

Zkušenosti IKEM



Prediktory mortality/TX

Nízká LVEF ($22\pm 3\%$ vs $31\pm 12\%$, $p < 0,005$)
Rekurence EB ($p < 0,05$)

2004-2008, 50 pts s elektrickou bouří, 42 mužů, prům věk 59 ± 13 let, LVEF $29\pm 11\%$, 75% ICHS

Indukované KT/pt $2,8\pm 1,8$, 22% incesantní, 27% polymorfní, epikardiální přístup I v 8 % případů

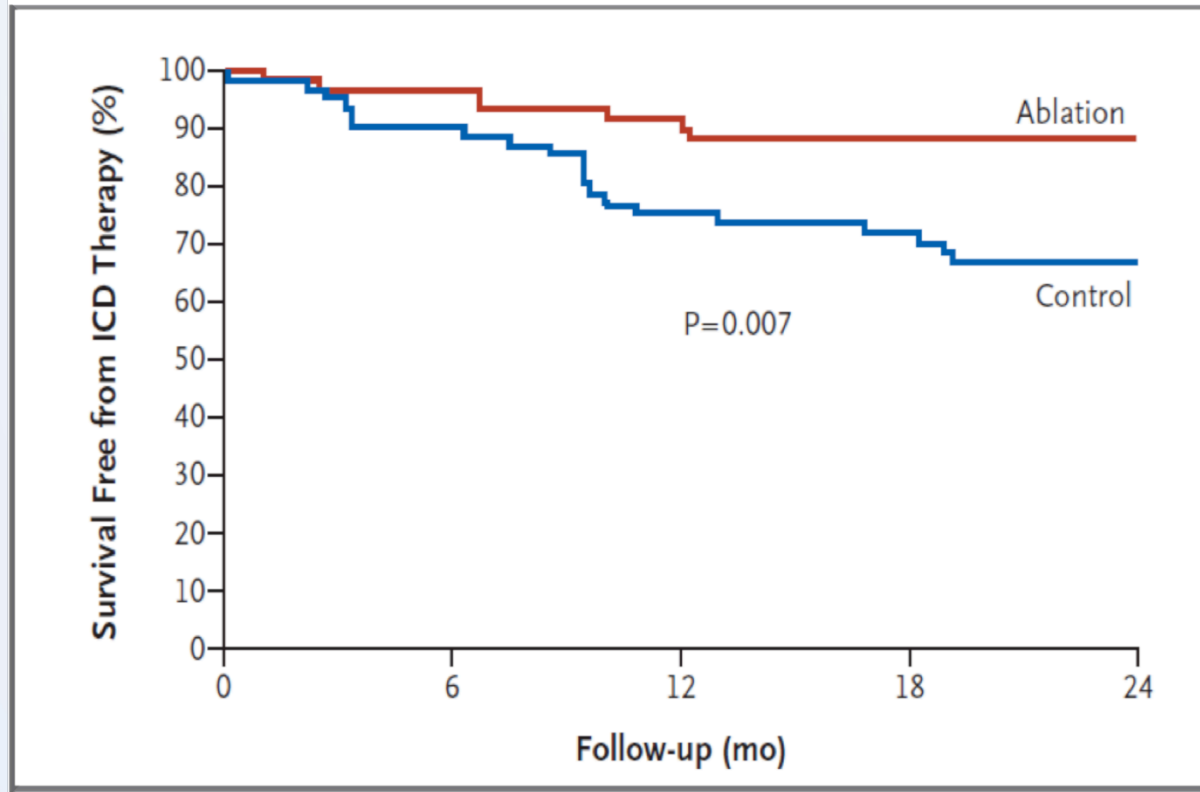
Klinická KT eliminována po 1-3 výkonech v 84 %

44% neindukovatelnost jakékoliv KT, 40% indukovatelnou pouze rychlou, neklinickou KT, 6% bez efektu, 11% netestováno

13 pts (26%) zemřelo během 2 let, 1 TX

- 2 pts zemřeli při rekurenci EB
- 3 pts zemřeli na akutní srdeční selhání do týdne po výkonu
- 8 pts zemřelo v odstupu na progresi srdečního selhání

Pravděpodobně je nejlépe provést ablaci preventivně (SMASH Trial)

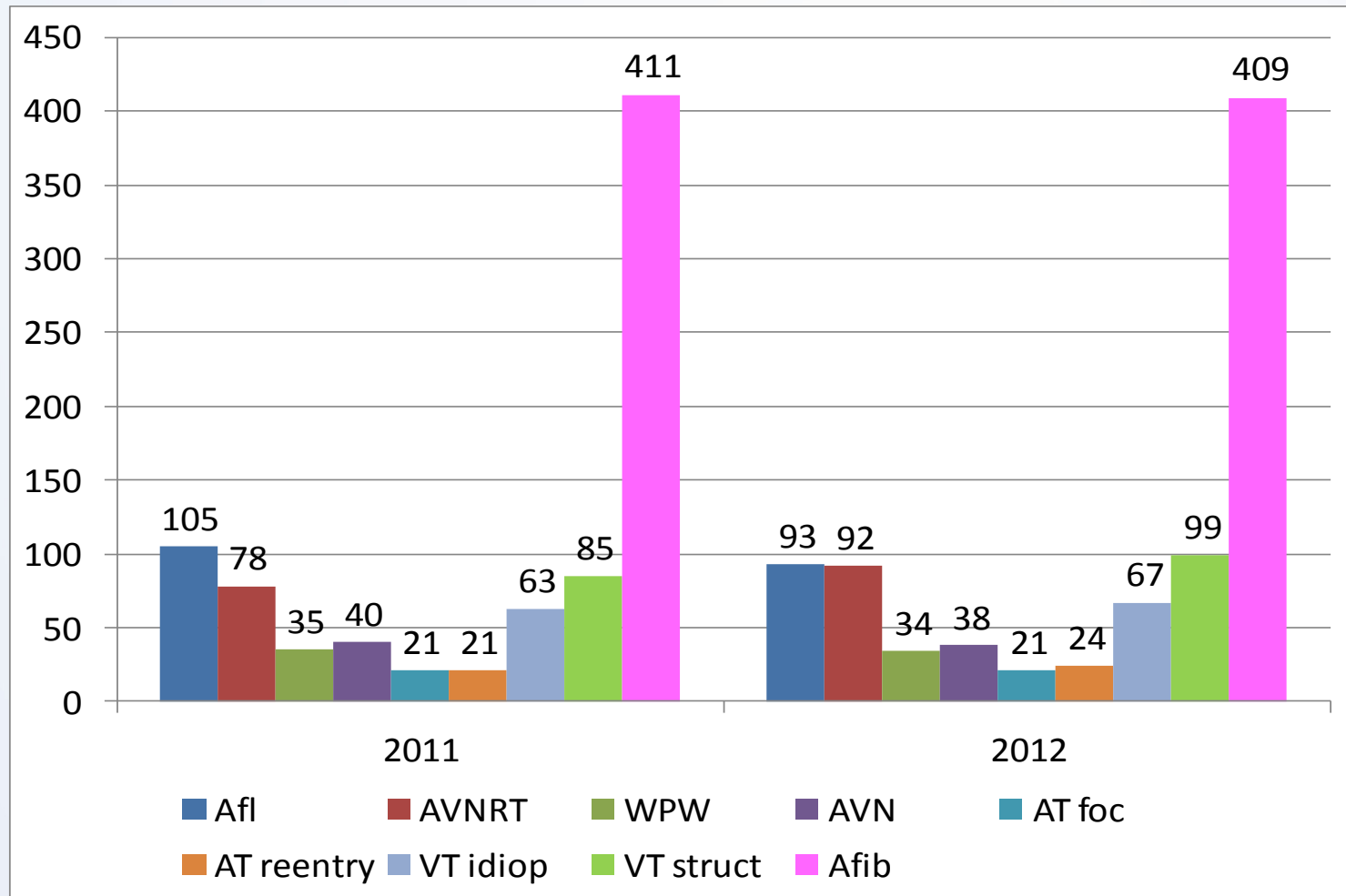


Sekundární preventivní indikace po IM
n=128, randomizace ICD vs ICD plus ablace

30 denní mortalita 0

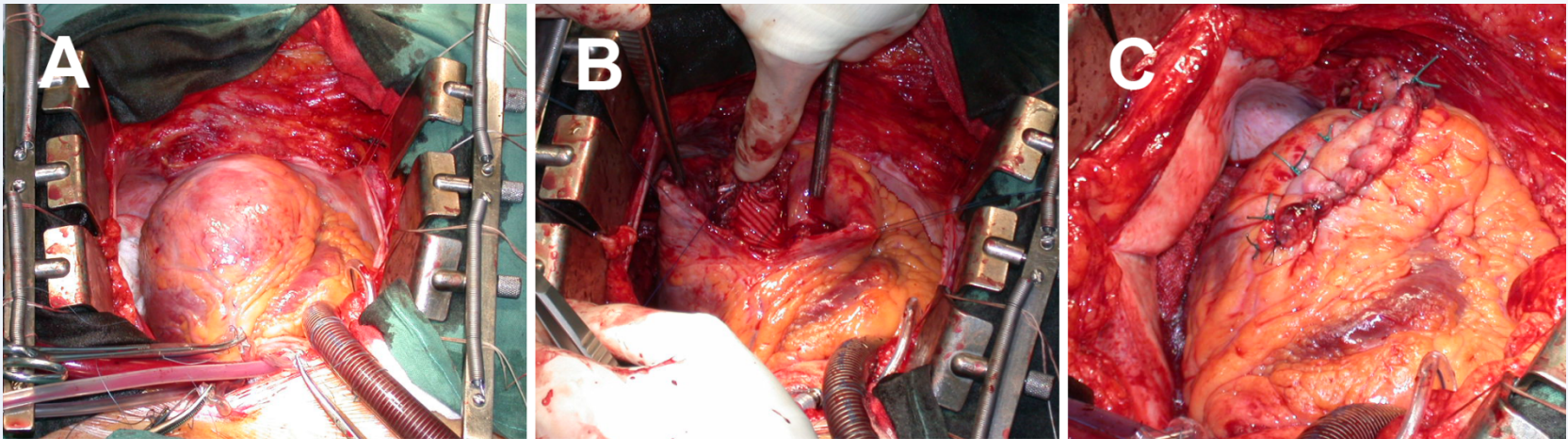
Bez rozdílu mortality při FU

Spektrum katetrizačních ablací IKEM



Chirurgická léčba EB

- Resekce substrátu (aneurysmektomie)



- Mechanická podpora
 - Thoratec, Heartmate, Levitronix
- Transplantace srdce

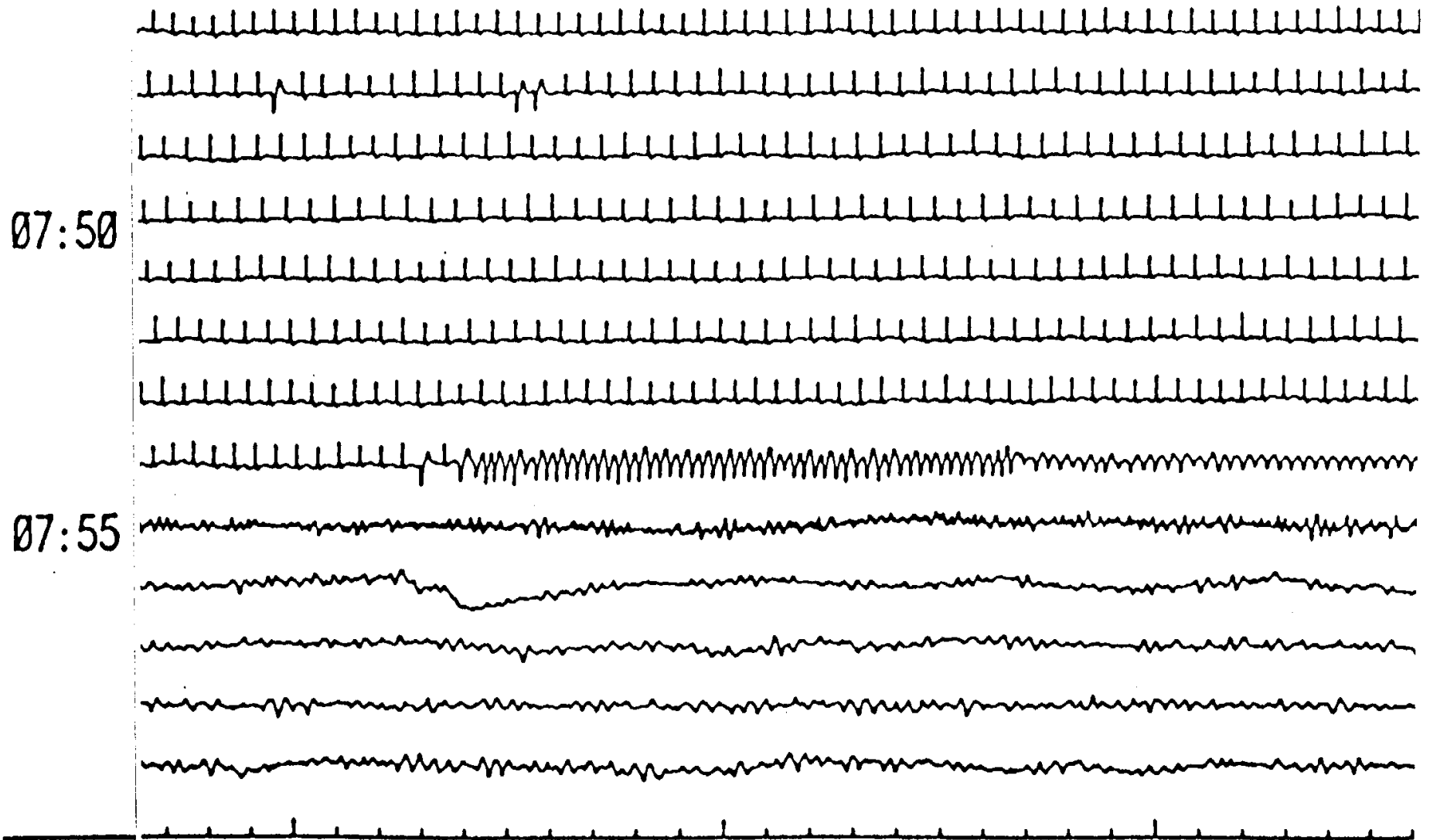
Závěry

- Katetrizační ablace je jednou z nejúčinnějších terapeutických alternativ při EB (pro monomorfní i polymorfní KT)
- Hluboká sedace, umělá ventilace a AA dovolí obvykle stabilizaci stavu a dovolí transport ke katetrizační ablaci
- Při selhání katetrizační ablace lze použít mechanické srdeční podpory nebo chirurgické ablace

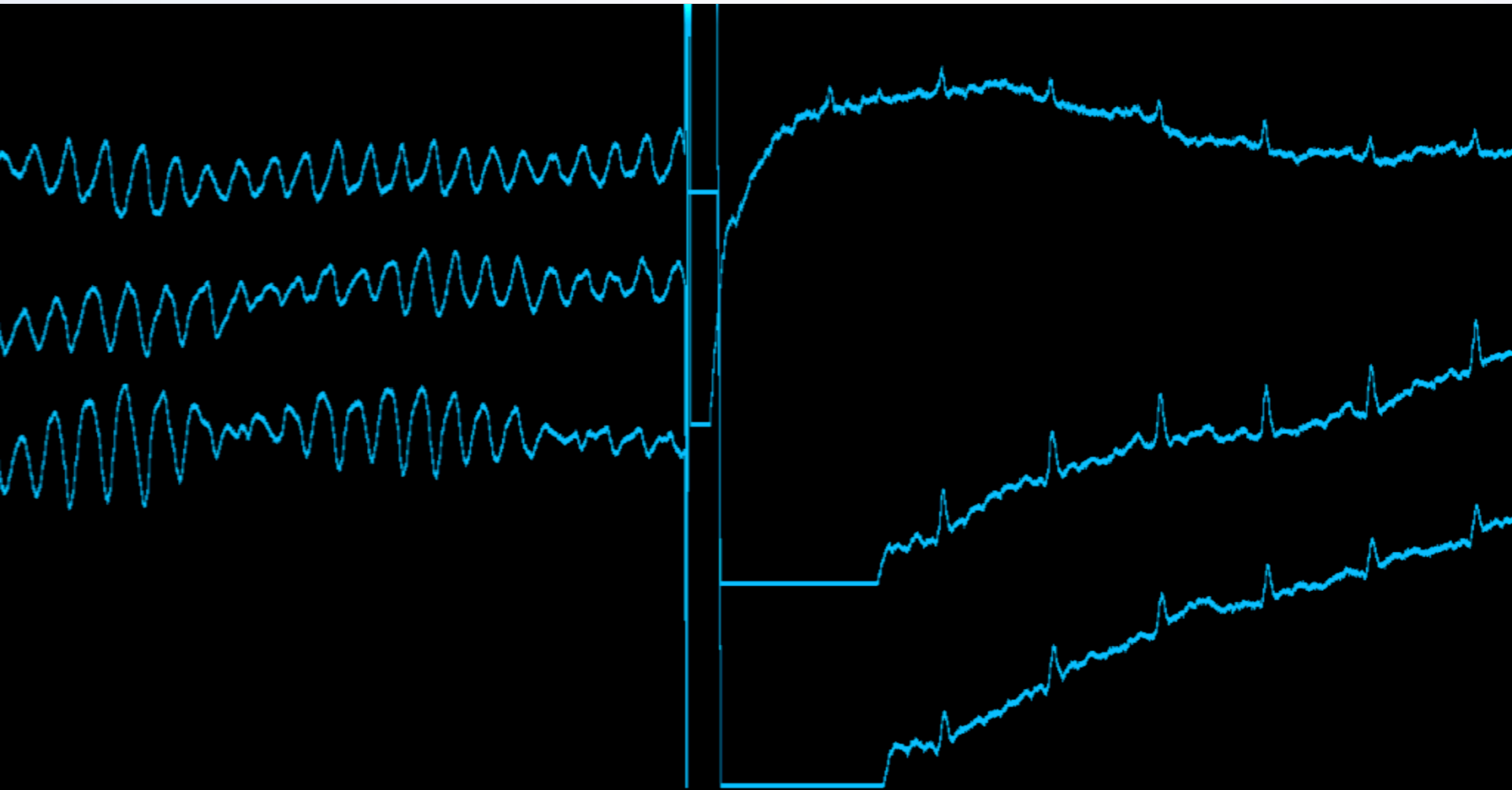
Tachykardie se širokým QRS

- **Proč diferenciální EKG diagnostika?**

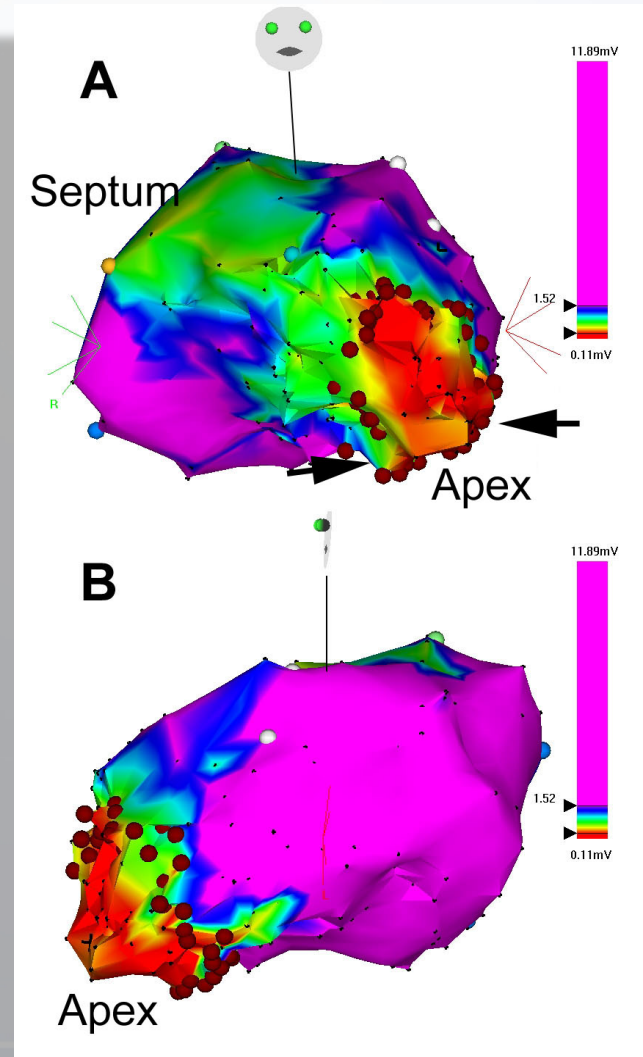
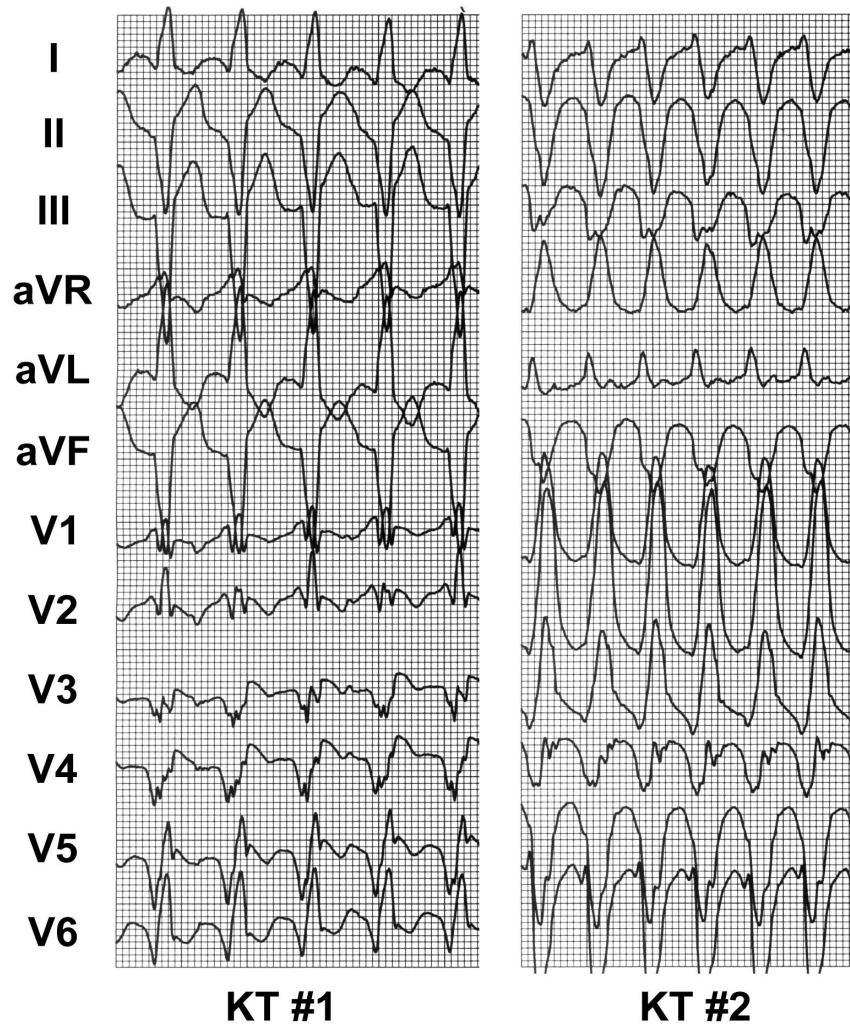
Scénář náhlé srdeční smrti



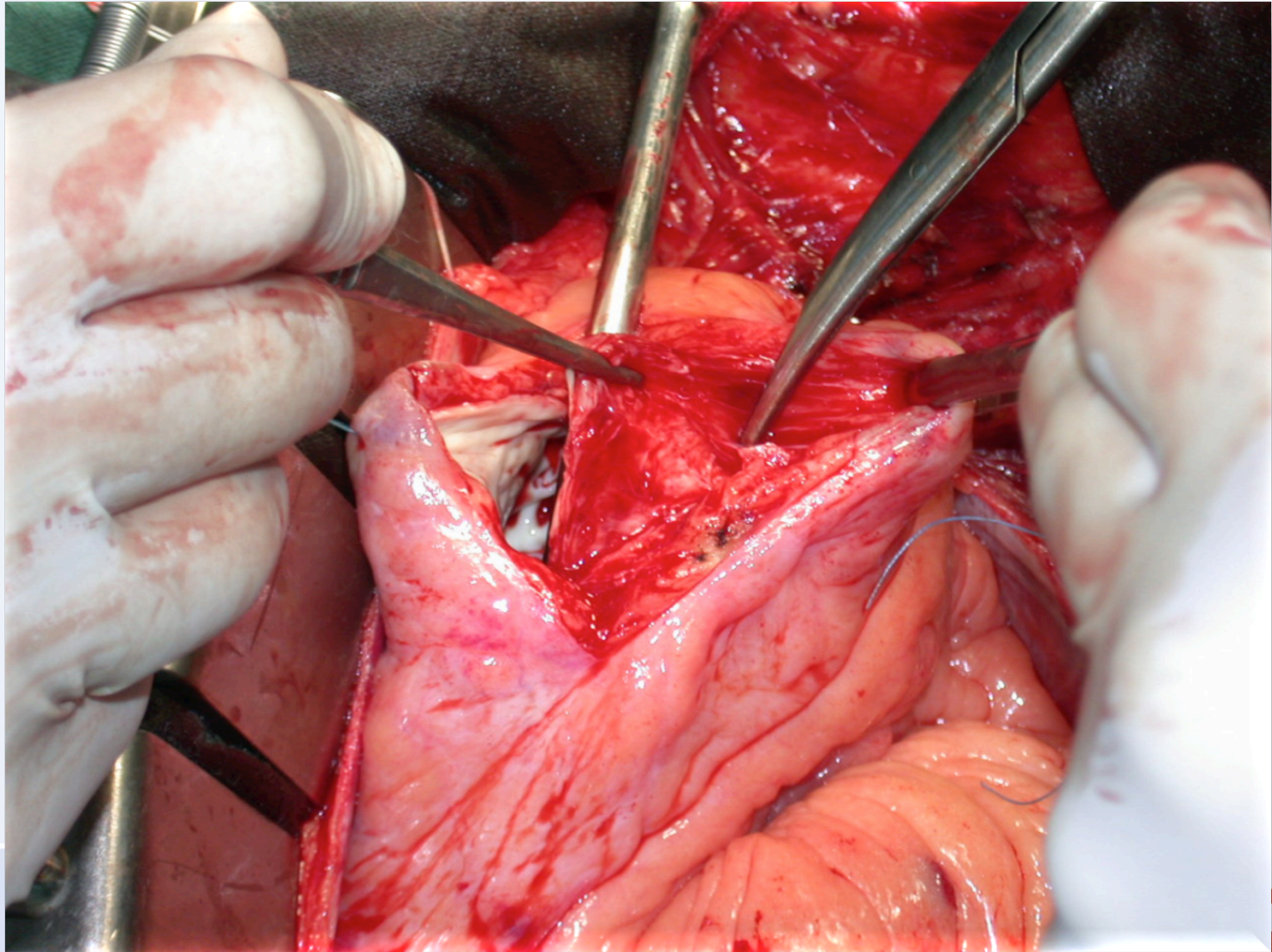
Výboj ICD (20 J)



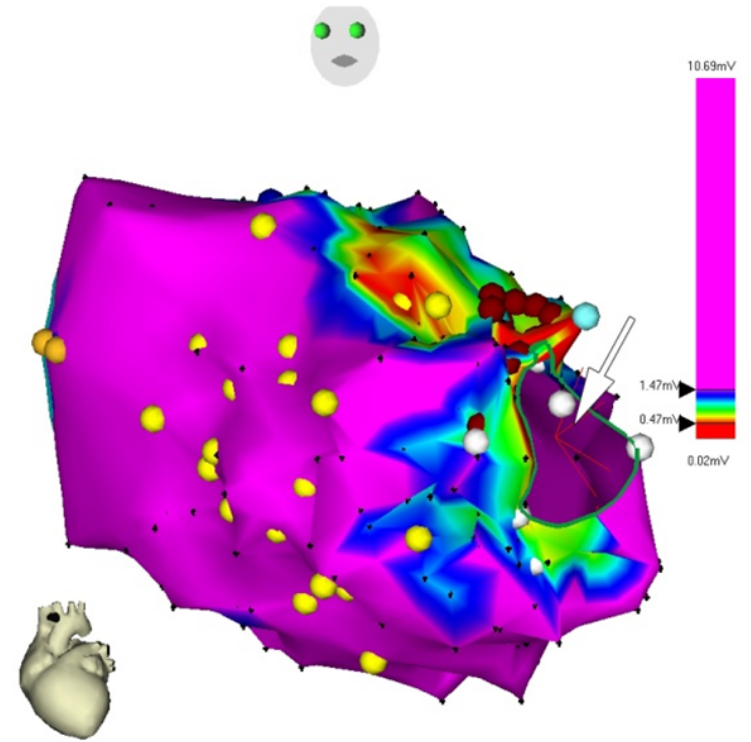
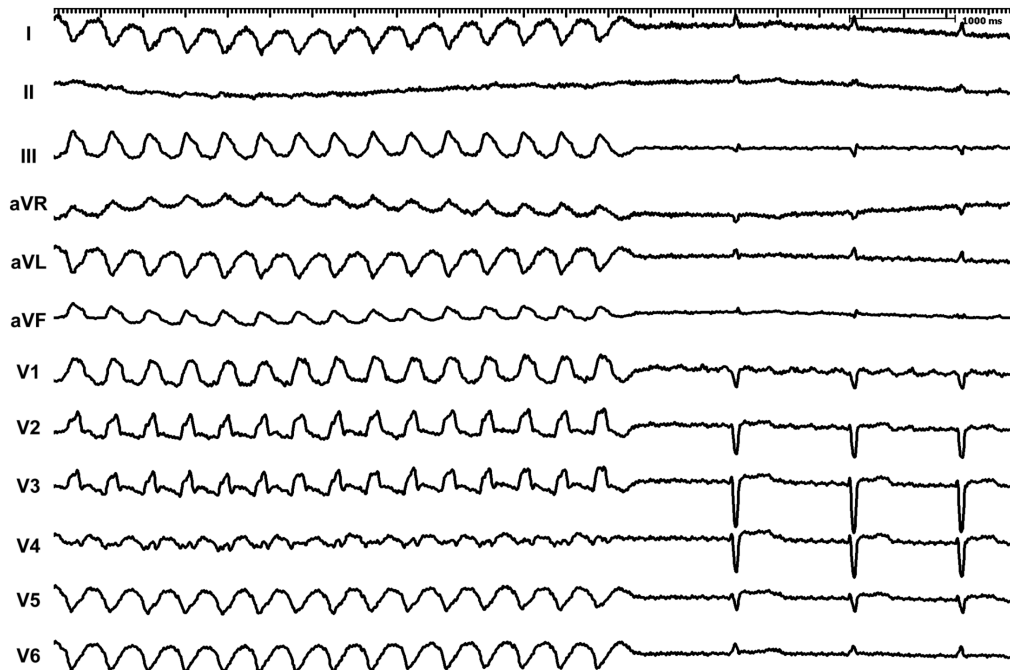
Katetrizační ablace rekurentních KT



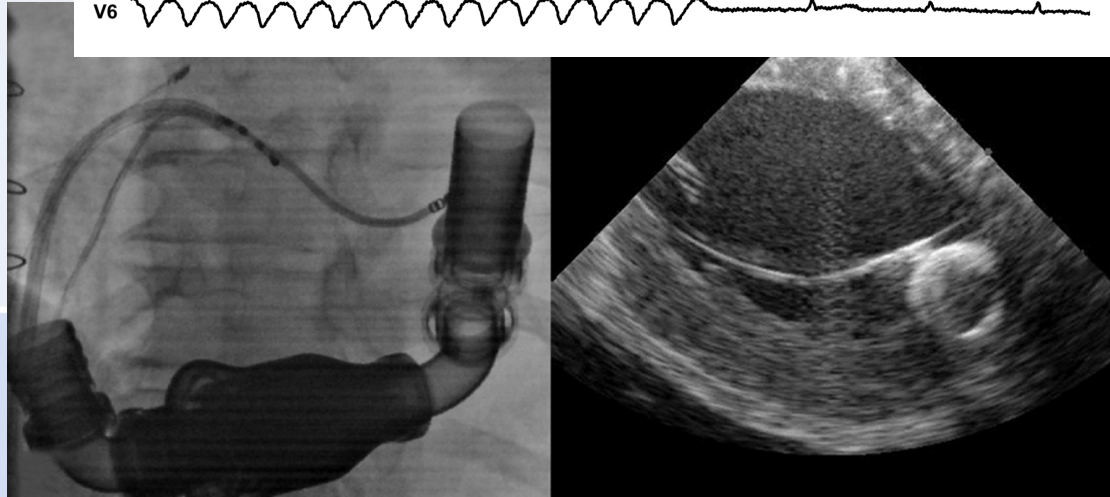
Chirurgická ablace KT po IM



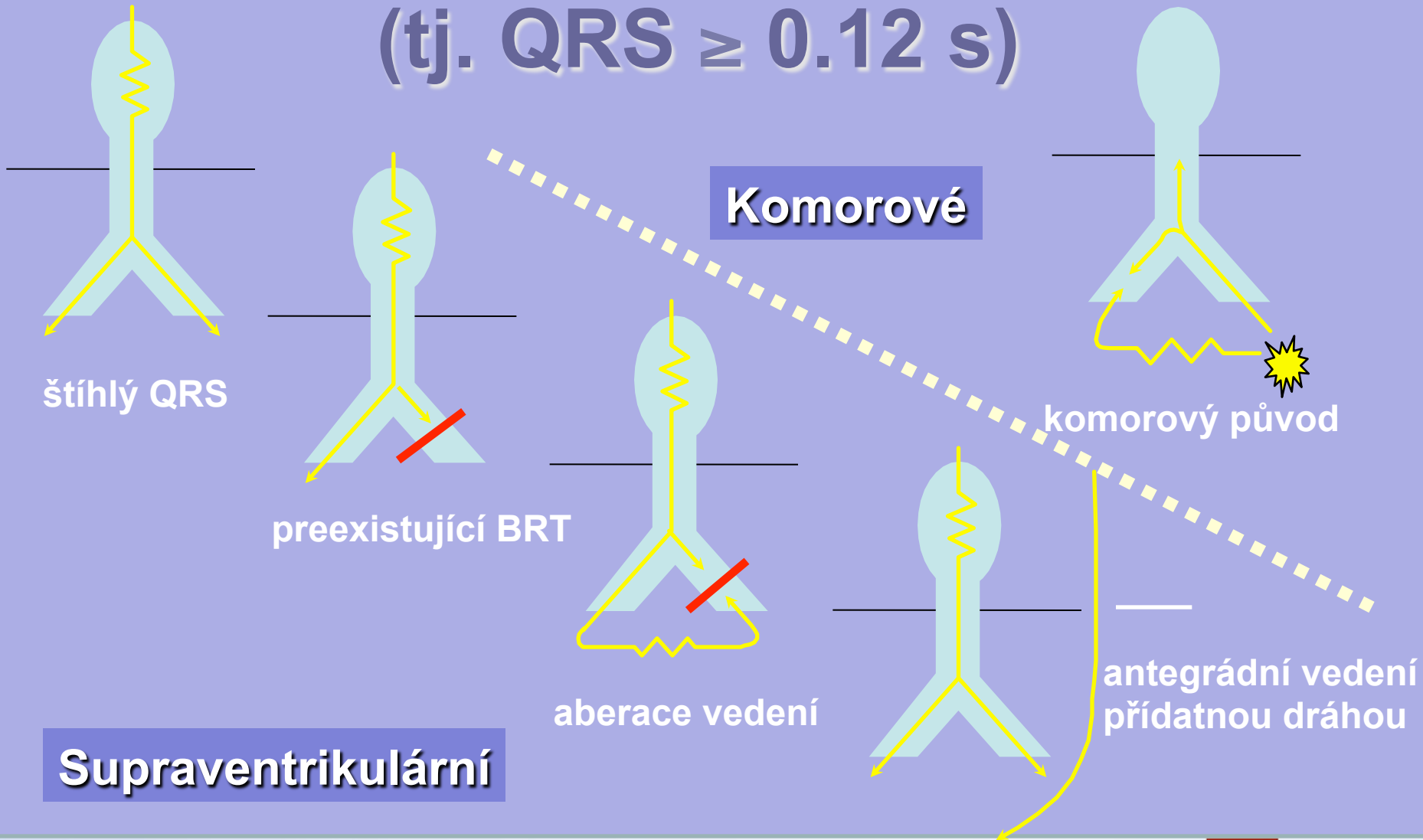
Katetrizační ablace na mechanické podpoře



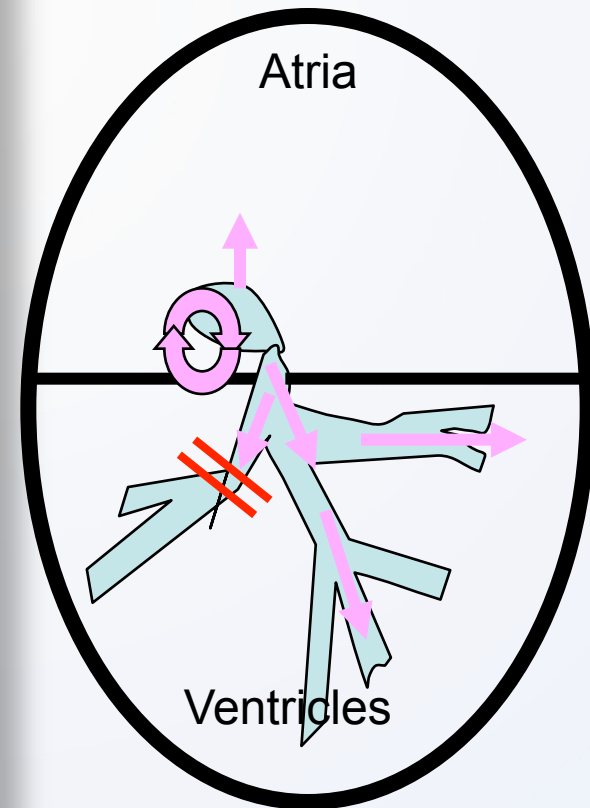
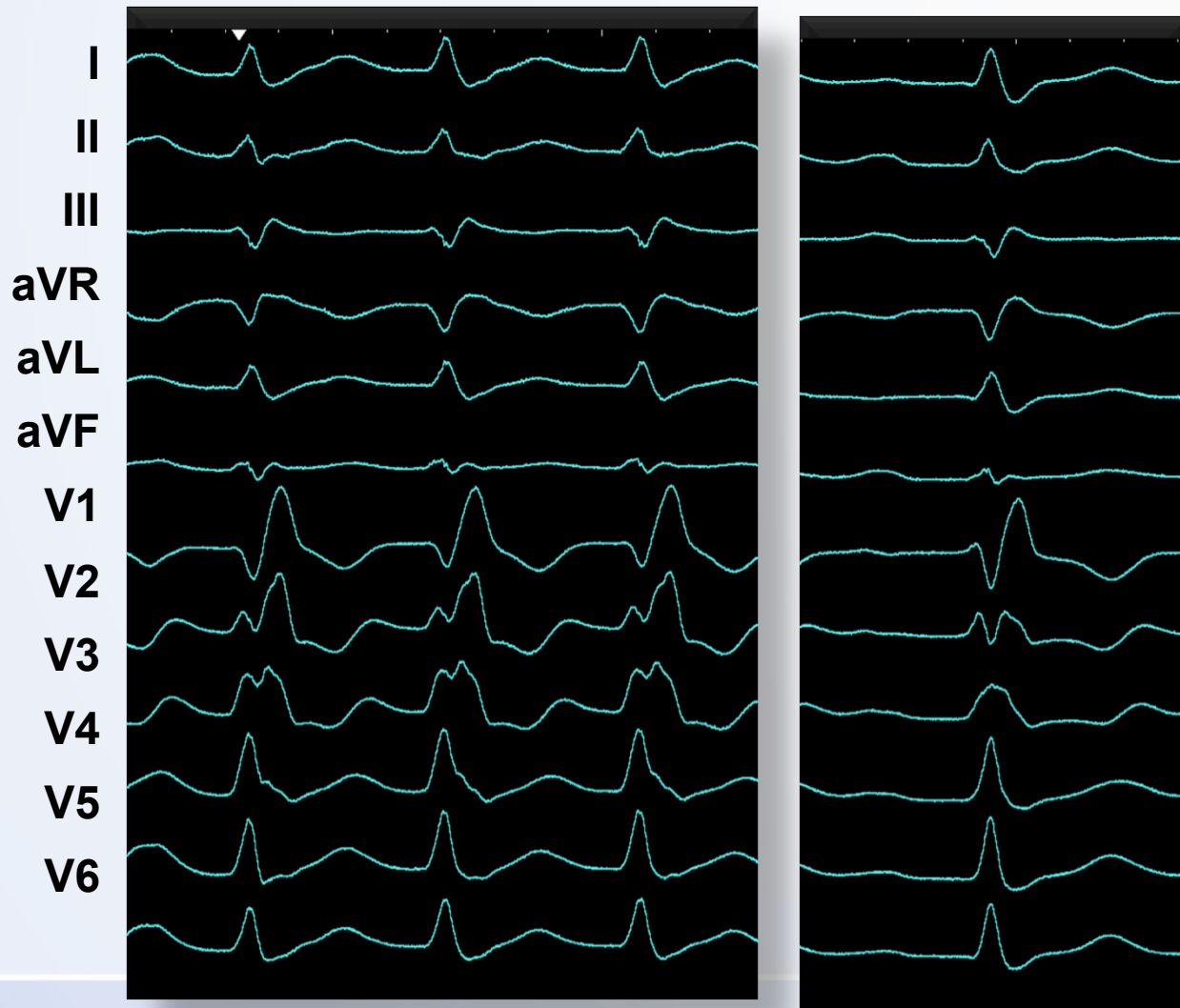
Voltage map of the LV showed only small area of low voltage close to the inflow cannula.



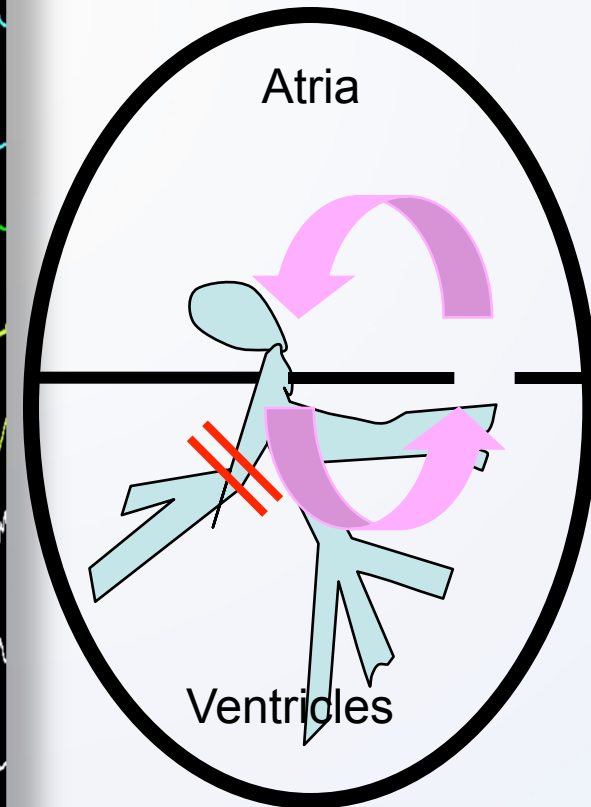
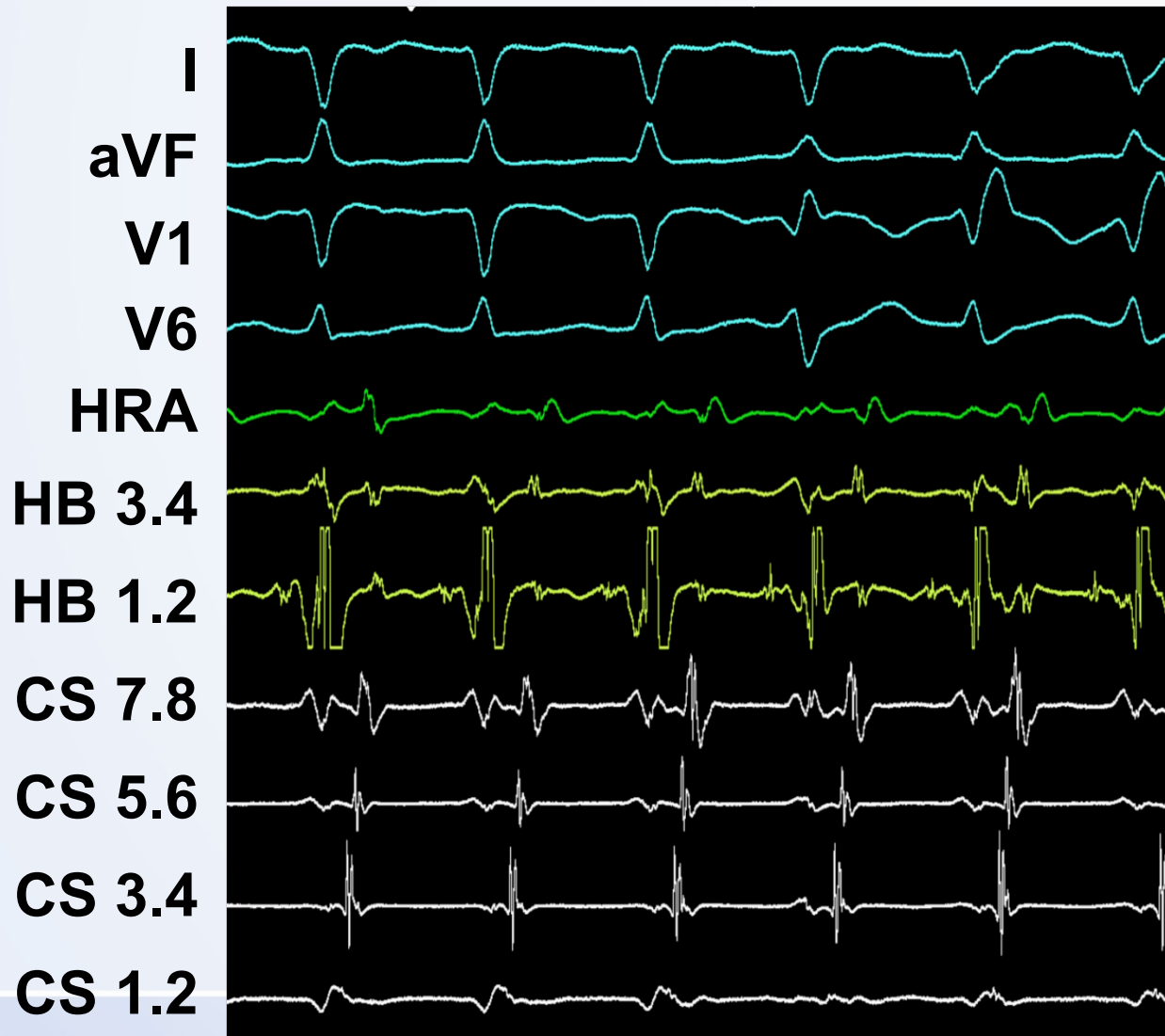
Tachykardie se širokým QRS (tj. QRS ≥ 0.12 s)




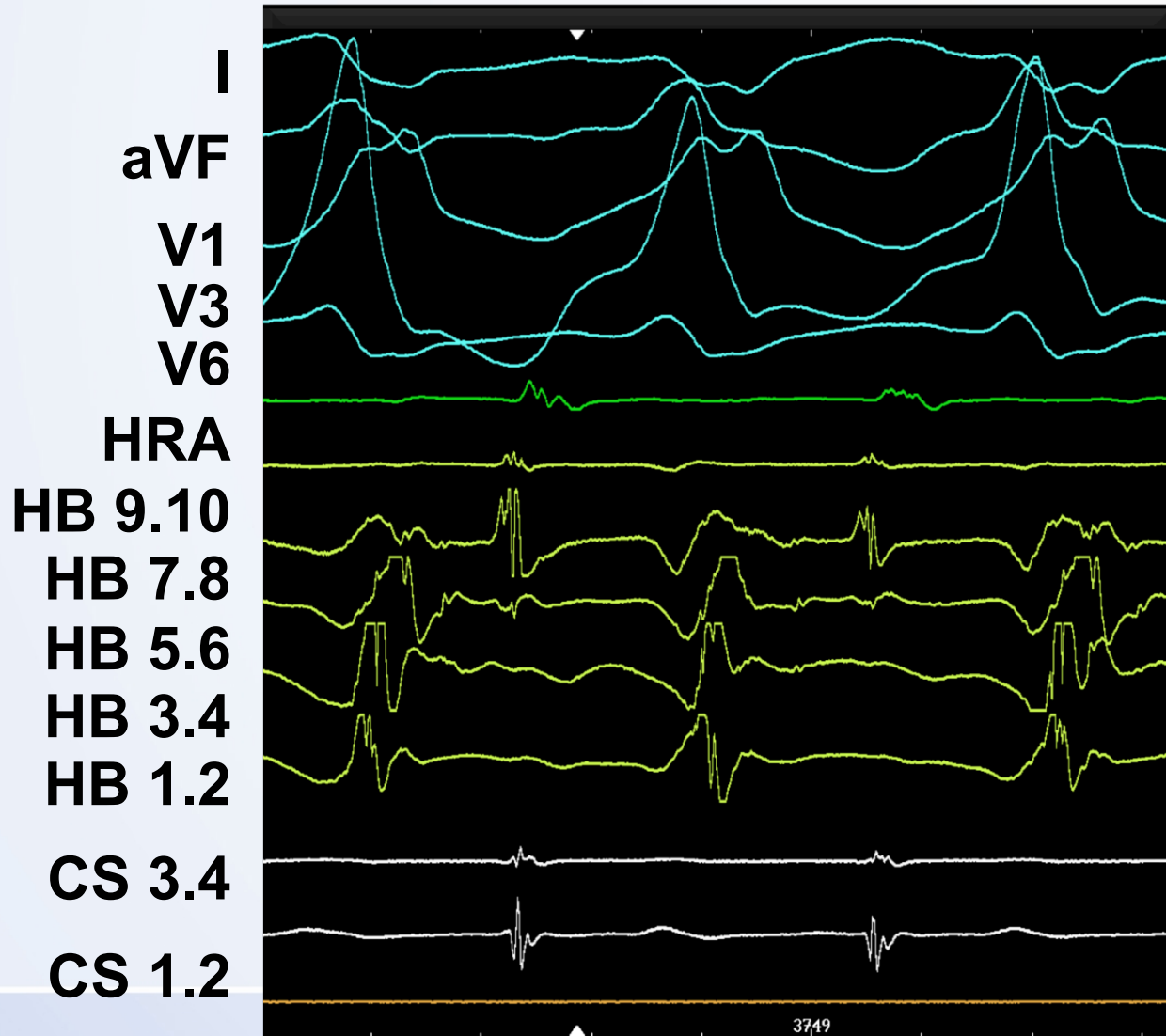
AVNRT+preexistující BPRT



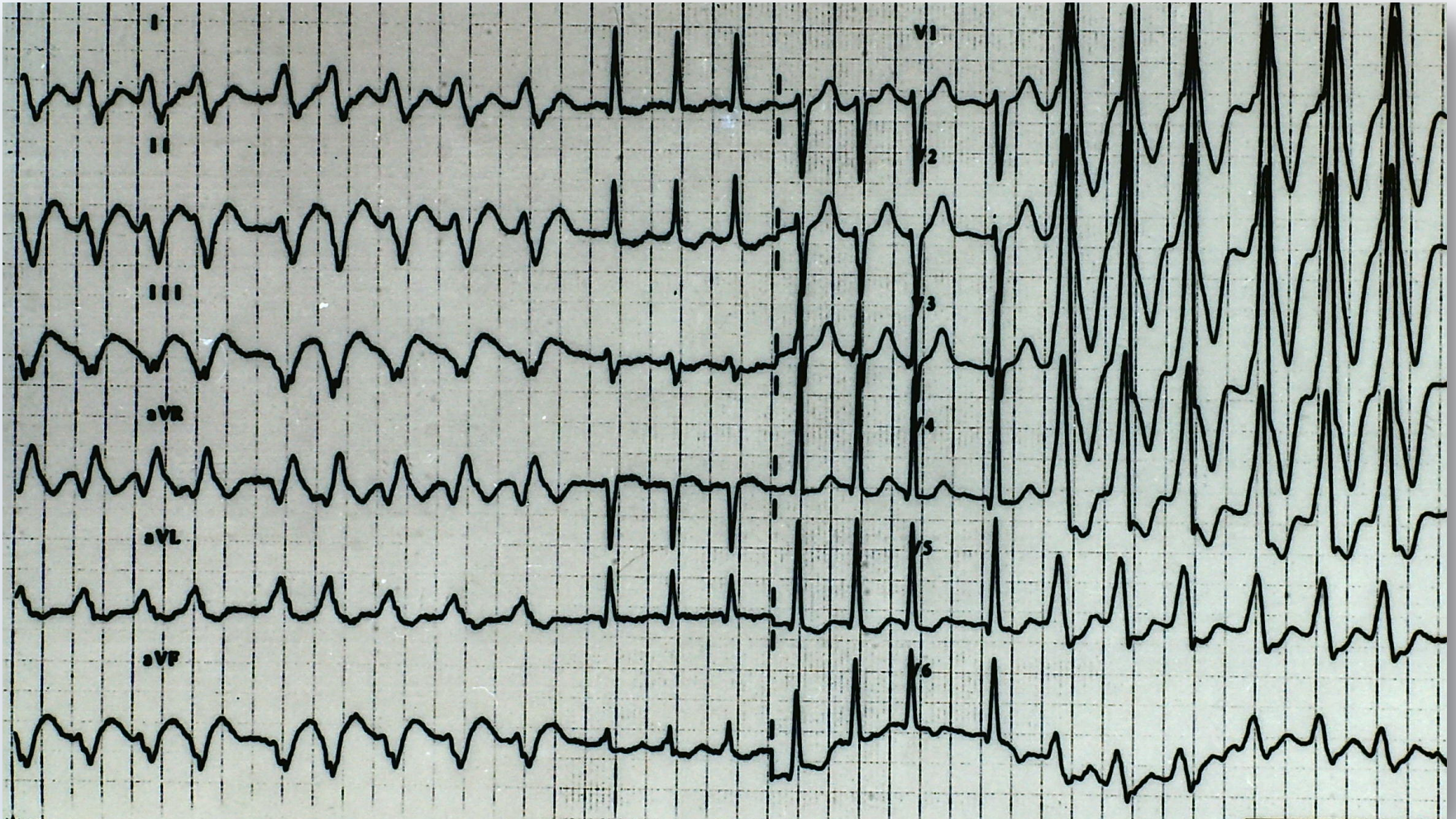
Ortodromní AVRT+BPRT



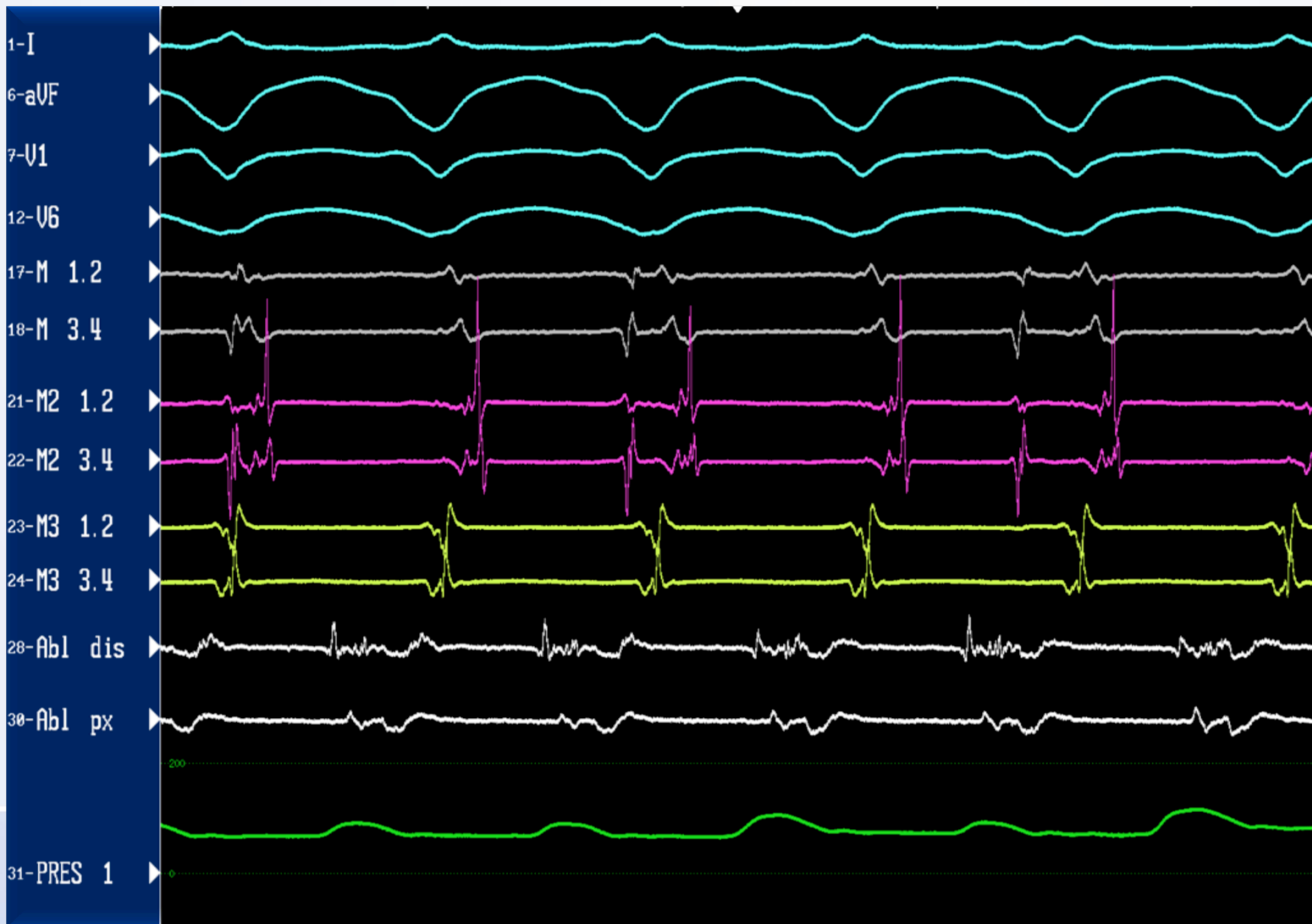
WPW- antidromní AVRT



FS při preexcitaci



Monomorfní KT po IM

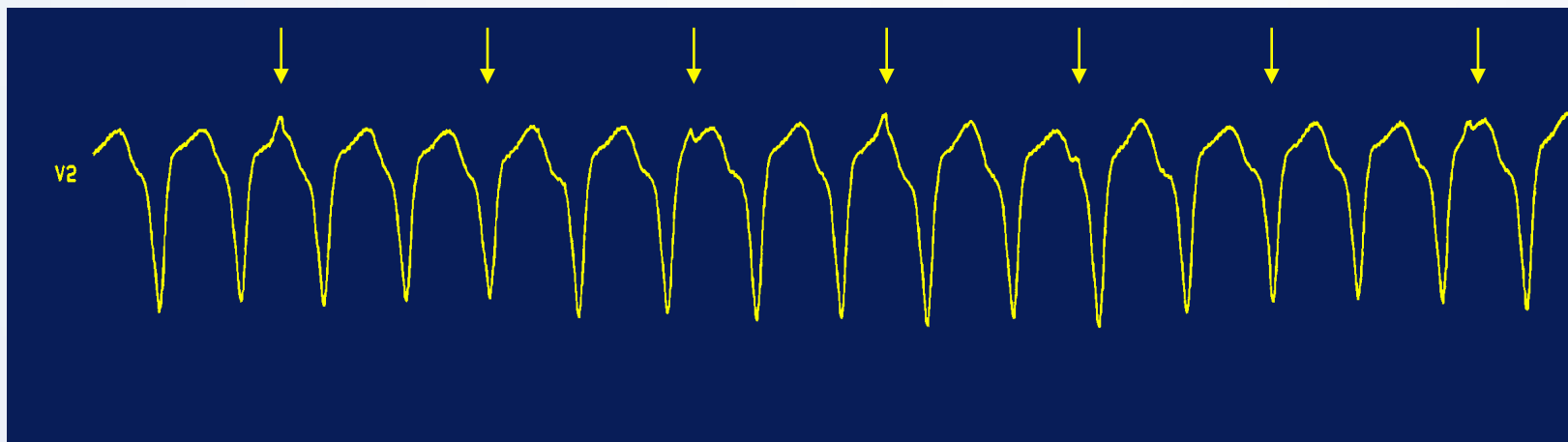


Tachykardie se širokými QRS komplexy

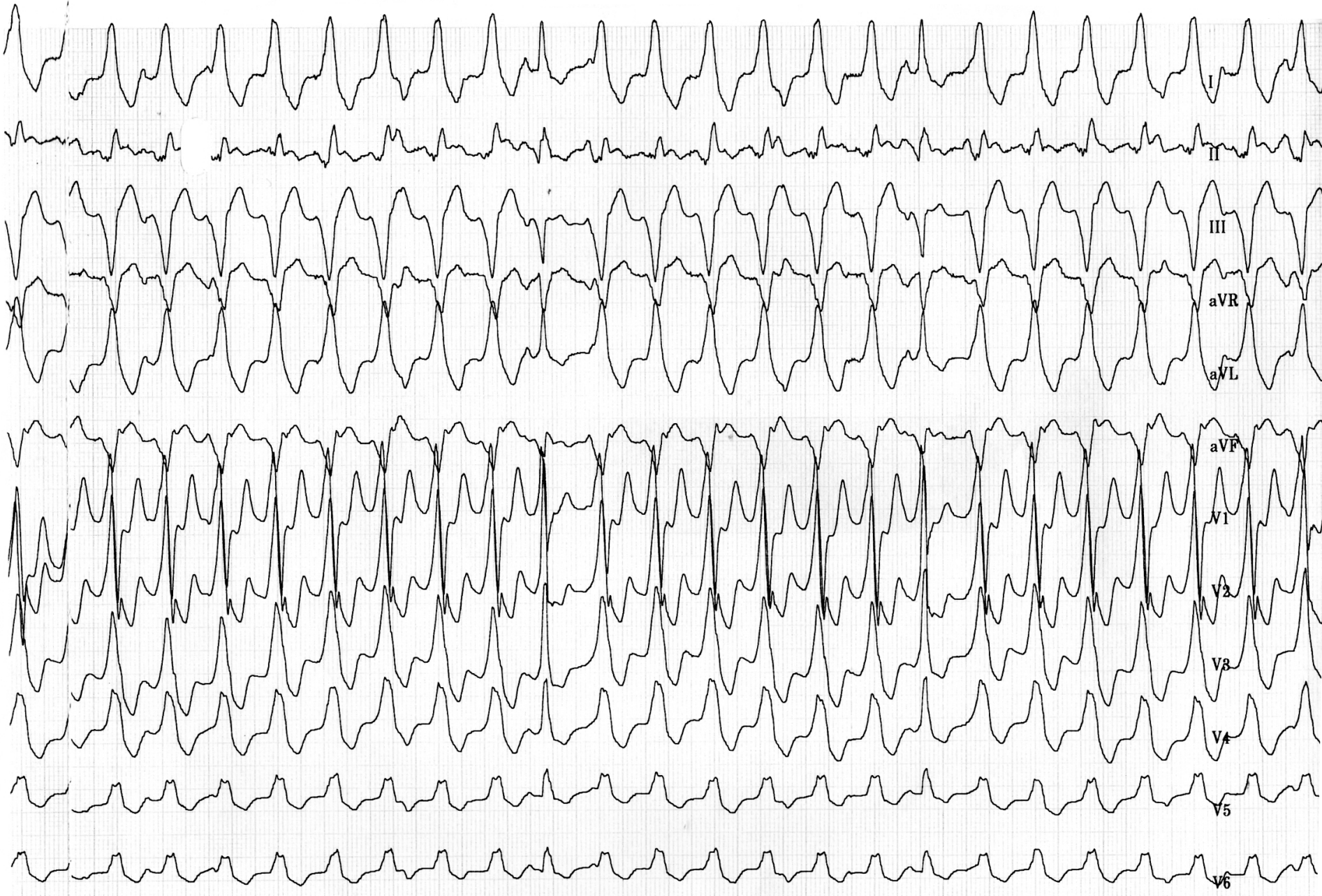- Otázky pro diferenciální diagnostiku
 - AV disociace?
 - splynulé (nebo zachycené) stahy
 - šíře QRS komplexu?
 - osa QRS komplexu?
 - konfigurace QRS komplexu?

Tachykardie se širokými QRS komplexy

- AV disociace



- svědčí pro komorový původ arytmie
- nepřítomnost nevylučuje komorovou tachykardií
(až v 50 % případů je zachovalé retrográdní vedení na síně)



Tachykardie se širokými QRS komplexy


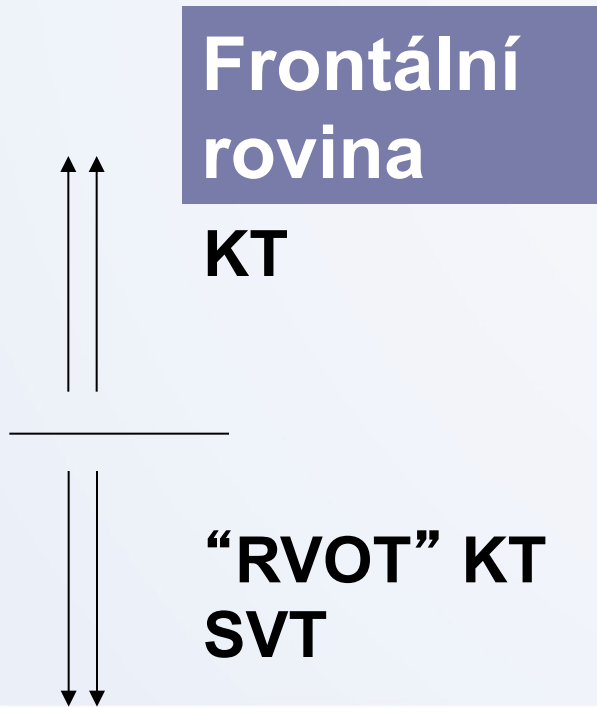
- Šíře QRS komplexu

> 0,14 s ~ komorová tachykardie
při organickém postižení srdce,
zejména při chronické ICHS

< 0,14 s ~ supraventrikulární tachykardie
idiopatická komorová tachykardie

Tachykardie se širokými QRS komplexy

- Osa QRS komplexu



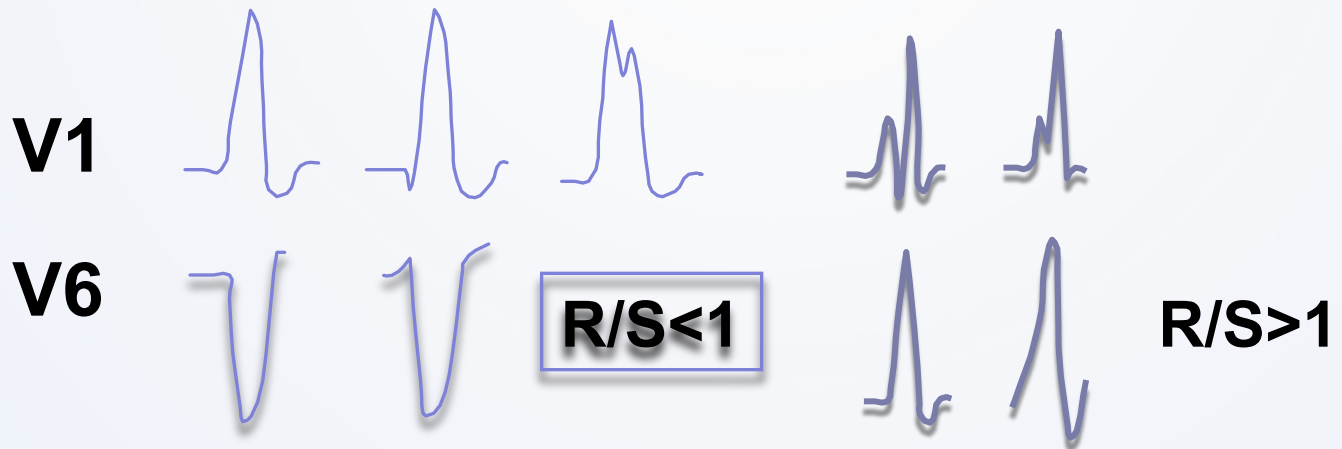
Tachykardie se širokými QRS komplexy

- Konfigurace QRS komplexu

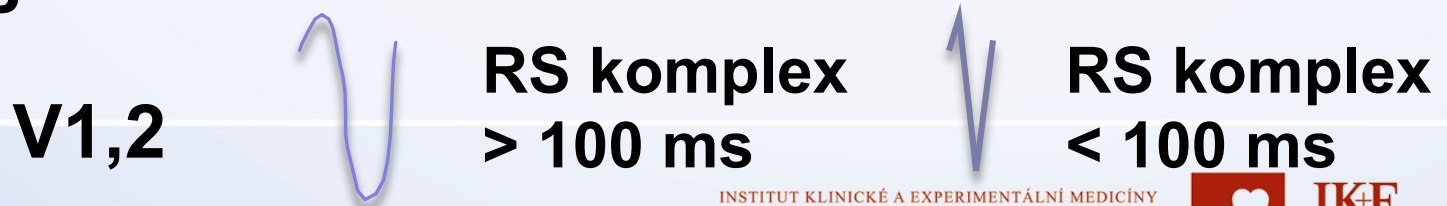KT

SVT

morfologie BPRT

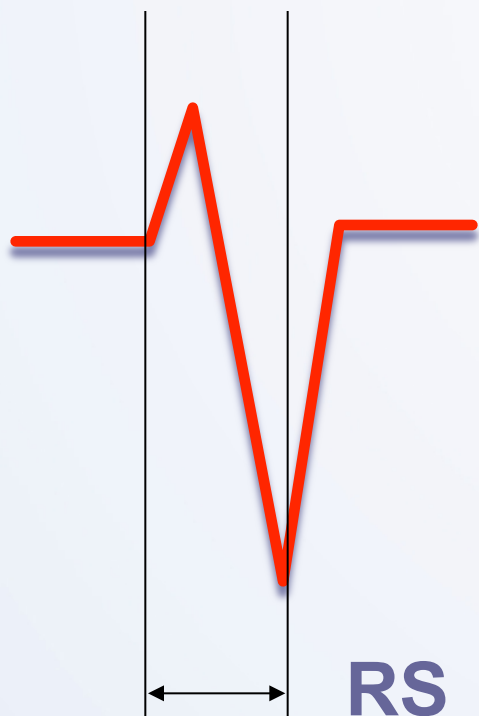

morfologie BLRT



Tachykardie se širokými QRS komplexy

- RS komplex v prekordiálních svodech



- nepřítomnost ~ KT

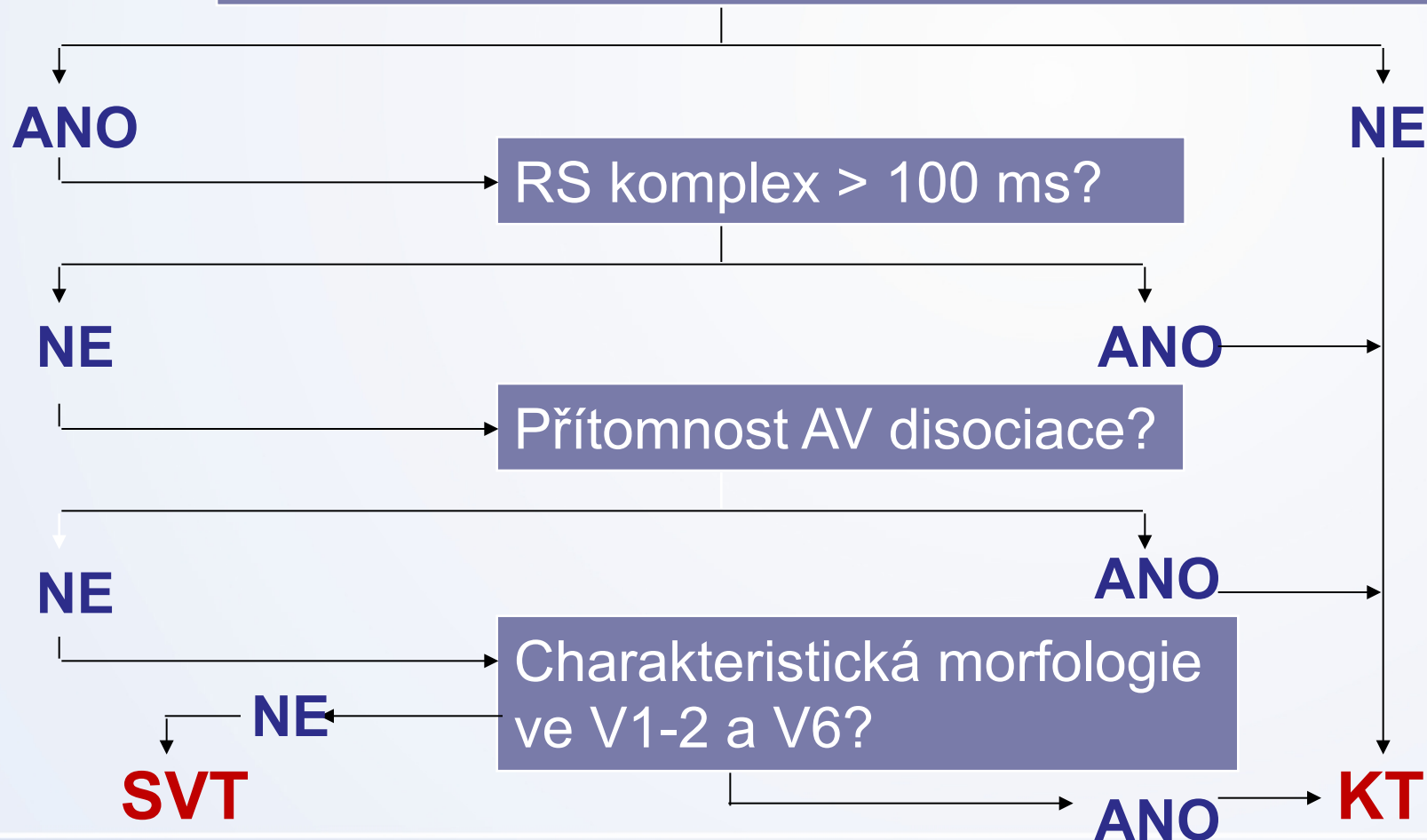
- je-li přítomen, potom:

$RS > 100 \text{ ms} \sim \text{KT}$

$RS < 100 \text{ ms} \sim \text{SVT}$

Dif dg algoritmus

Přítomnost RS komplexu v prekordiálních svodech?



SVT nebo KT?

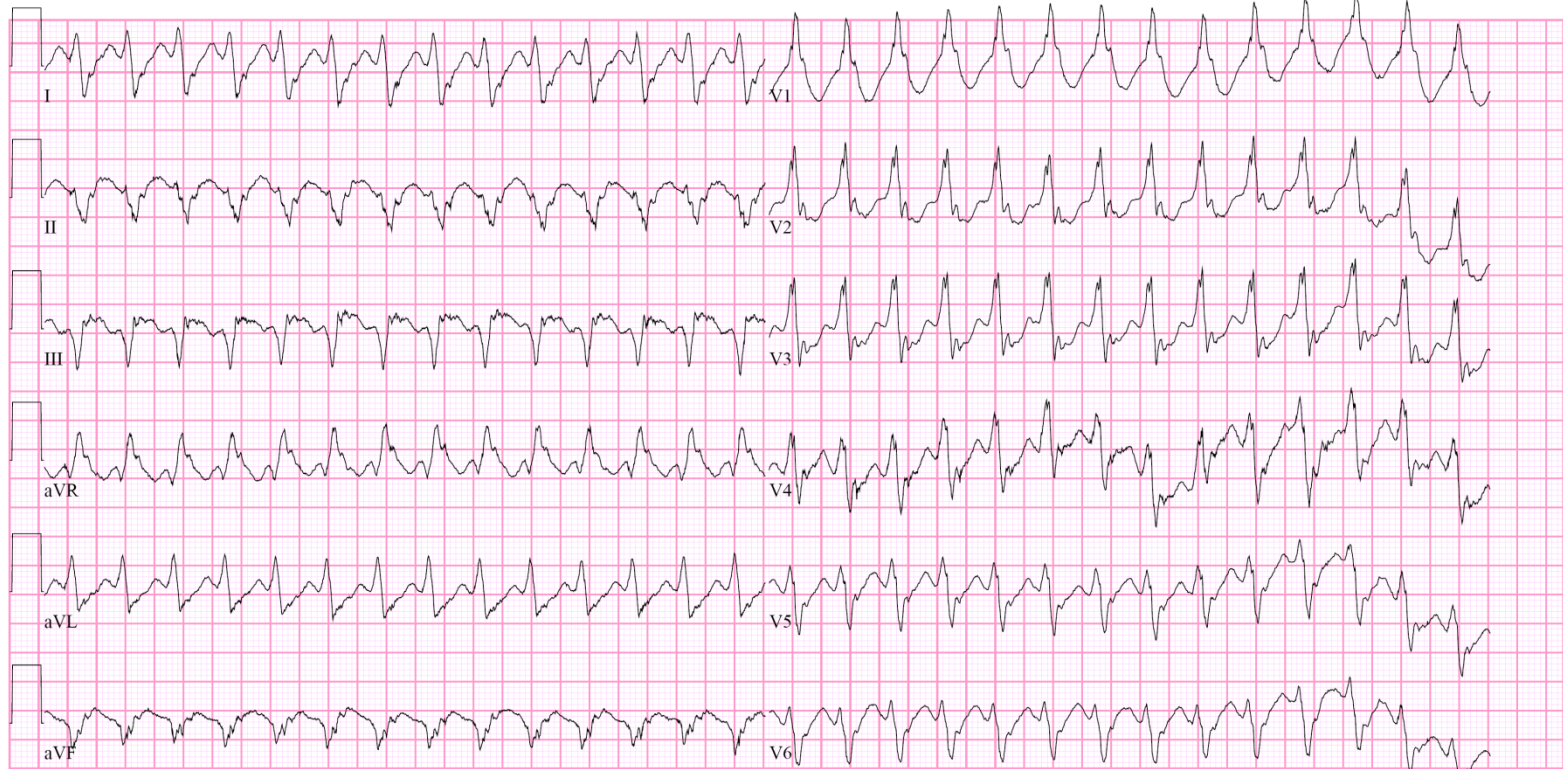
26-JUN-1951 (57 yr)
Male Caucasian
176cm 110kg
Loc:42

Vent. rate	170	BPM
PR interval	*	ms
QRS duration	170	ms
QT/QTc	320/538	ms
P-R-T axes	* 252	44

WIDE QRS TACHYCARDIA WITH FUSION COMPLEXES
RIGHT BUNDLE BRANCH BLOCK
INFERIOR INFARCT , AGE UNDETERMINED
ABNORMAL ECG
WHEN COMPARED WITH ECG OF 12-MAR-2009 12:54,
VENTRICULAR TACHYCARDIA HAS REPLACED SINUS RHYTHM
VENT. RATE HAS INCREASED BY 80 BPM

Referred by:

Confirmed By: ANDREA STEFANOVA



25mm/s 10mm/mV 150Hz 005D 12SL 231 CID: 1

EID:6 EDT: 12:01 18-MAR-2009 ORDER:

Několik praktických rad

- natočte 12-svodové EKG
 - analyzujte EKG (SR, tachykardie)
 - zhodnoťte anamnestické údaje
 - u tachykardií se širokým QRS – uvažujte na 1. místě o komorovém původu (zejména u nemocných se strukturním postižením srdce..)
 - pamatujte na fokálně spouštěnou fibrilaci komor
- .. pošlete pacienta k vyšetření a léčbě na specializované pracoviště

Klinika kardiologie

IKEM

- **HOT Line: 730 18 2222**


Urgentní konzultace nebo
domluva o akutním přijetí
pacienta



Děkuji za Vaši pozornost....



INSTITUT KLINICKÉ A EXPERIMENTÁLNÍ MEDICÍNY
KLINIKA KARDIOLOGIE



IKE
M